

# PRINCIPAIS OSTEOTOMIAS PARA O TRATAMENTO DA RUPTURA DO LIGAMENTO CRUZADO CRANIAL EM CÃES – REVISÃO DE LITERATURA

Danilo Roberto Custódio Marques<sup>1</sup>

José Fernando Ibañez<sup>2</sup>

Roberto Nomura<sup>3</sup>

MARQUES, D. R. C.; IBAÑEZ, J. F.; NOMURA, R. Principais osteotomias para o tratamento da ruptura do ligamento cruzado cranial em cães – revisão de literatura. *Arq. Ciênc. Vet. Zool. UNIPAR*, Umuarama, v. 17, n. 4, p. 253-260, out./dez. 2014.

**RESUMO:** A ruptura do ligamento cruzado cranial é a principal causa de claudicação do membro pélvico em cães. A causa da ruptura é multifatorial como processo degenerativo, inflamatório e traumático. Acomete principalmente cães de grande porte, não havendo predisposição sexual. O principal sinal clínico é a claudicação. Os testes de compressão tibial e de gaveta são realizados para o diagnóstico, associados à anamnese. As radiografias são importantes para avaliação do platô tibial e o diagnóstico de doença articular degenerativa. Muitas técnicas cirúrgicas podem ser utilizadas para o tratamento. Atualmente as osteotomias são as mais aceitas, devido a conformação anatômica do joelho canino. O objetivo desse trabalho é descrever as principais osteotomias para o tratamento da ruptura do ligamento cruzado cranial em cães, relacionando as indicações e complicações de cada técnica. Conclui-se que existem várias técnicas de osteotomias para o tratamento da ruptura do ligamento cruzado cranial, cada uma com suas indicações e complicações. Sendo de grande importância a medida do ângulo do platô tibial para a escolha da técnica a ser utilizada.

**PALAVRAS-CHAVE:** Cão. Cirurgia. Estabilização dinâmica. Ortopedia. Tíbia.

## MAIN OSTEOTOMIES FOR TREATING RUPTURE OF THE CRANIAL CRUCIATE LIGAMENT IN DOGS – A LITERATURE REVIEW

**ABSTRACT:** The cranial cruciate ligament is the main cause of lameness in the pelvic limb in dogs. Rupture causes are multifactorial, such as degenerative, inflammatory and traumatic processes. It mainly affects large dogs with no gender predisposition. The main clinical sign is lameness. Tibial compression and tray tests are performed for diagnosis, together with anamnesis. Radiographs are also important for assessing the tibial plateau and the diagnosis of degenerative joint disease. Many surgical techniques can be used for treatment. Osteotomies are currently the most accepted ones, due to the anatomical conformation of the canine knee. The aim of this paper is to describe the main osteotomy for treating cranial cruciate ligament rupture in dogs, stating the indications and complications of each technique. It can be concluded that there are several osteotomy techniques for the treatment of cranial cruciate ligament, each of them with their own indications and complications. It is, therefore, very important to measure the tibial plateau angle for the correct choice of techniques.

**KEYWORDS:** Dog. Dynamic stability. Orthopaedic. Surgery. Tibia.

## PRINCIPALES OSTEOTOMÍAS PARA EL TRATAMIENTO DE RUPTURA DEL LIGAMENTO CRUZADO CRANEAL EN PERROS - REVISIÓN DE LITERATURA

**RESUMEN:** La ruptura del ligamento cruzado craneal es la principal causa de claudicación del miembro pélvico en perros. La causa de la ruptura es multifactorial como proceso degenerativo, inflamatorio y traumático. Afecta principalmente perros grandes, no ocurriendo predisposición sexual. La principal señal clínica es la claudicación. Las pruebas de compresión tibial y la bandeja tibial se llevan a cabo para el diagnóstico, asociados a la anamnesis. Las radiografías son importantes para evaluación de la meseta tibial y el diagnóstico de la enfermedad degenerativa de las articulaciones. Muchas técnicas quirúrgicas pueden ser utilizadas para el tratamiento. Actualmente las osteotomías son las más aceptadas, debido la conformación anatómica de la rodilla canina. El objetivo de esta investigación ha sido describir las principales osteotomías para el tratamiento de la rotura del ligamento cruzado craneal en perros, relacionando las indicaciones y complicaciones de cada técnica. Se concluye que hay varias técnicas de osteotomías para el tratamiento de la ruptura del ligamento cruzado craneal, cada uno con sus indicaciones y complicaciones. Es de gran importancia la medida del ángulo de la meseta tibial para la elección de la técnica a ser utilizada.

**PALABRAS CLAVE:** Perro. Cirugía. Estabilización dinámica. Ortopedia. Tíbia.

DOI: <https://doi.org/10.25110/arqvet.v17i4.2014.5026>

<sup>1</sup> Prof. Técnica Operatória e Clínica Cirúrgica de Pequenos Animais do Centro Universitário de Maringá e Mestrando na Universidade Federal do Paraná. Centro Universitário de Maringá – Unicesumar. Endereço: Av. Guedner, 1610, Jardim Aclimação, Maringá – PR, 87050-390. danvetmarques@gmail.com

<sup>2</sup> Prof. Técnica Operatória e Clínica Cirúrgica de Pequenos Animais. Universidade Federal do Paraná. Endereço Rua dos Funcionários, 1540, Cabral, Curitiba – PR, 80035-050.

<sup>3</sup> Mestrando da Universidade Federal do Paraná. Endereço Rua dos Funcionários, 1540, Cabral, Curitiba – PR, 80035-050.

## Introdução

A articulação do joelho é uma das mais complexas do corpo do cão, sendo o ligamento cruzado cranial (LCCr) de grande importância por conferir grande parte da estabilidade dessa articulação (DE ROOSTER; BRUIN; BREE, 2006). O ligamento cruzado cranial é o estabilizador primário da articulação do joelho e em conjunto com o ligamento cruzado caudal limita o movimento de deslocamento tibial cranial ou *Tibial Thrust*, a rotação interna da tibia e a hiperextensão da articulação (FUGITA et al., 2006; KIM et al., 2008).

O LCCr é composto por duas bandas (crânio medial e caudo lateral), que alternam sua tensão durante a extensão e flexão do joelho para proporcionar a estabilidade articular. A banda crânio-medial do LCCr mantém-se tensa durante a extensão e flexão do joelho; enquanto a banda caudo-lateral aumenta sua tensão durante a flexão do joelho (DE ROOSTER; BRUIN; BREE, 2006). A ruptura do ligamento cruzado cranial (RLCCr) em cães foi descrita primeiramente por Carlin em 1926 (HOULTON, 2008). A prevalência desta afecção vem aumentando drasticamente, sendo que o número de casos já passa do dobro relatado há 30 anos (GRIFON, 2010).

A RLCCr é a condição ortopédica que mais acomete o membro pélvico do cão e tem importantes consequências em termos de morbidade, pois é a principal causa de doença articular degenerativa em cães e por apresentar altos custos para o tratamento (HAYASHI; MANLEY; MUIR, 2004; HOFFMANN, et al., 2006; PIERMATTEI; FLO, 2006; GRIFON, 2010).

Com o tempo, evidências demonstraram que a RLCCr no cão não estava direta e unicamente associada a um evento traumático como no ser humano, em que a hiperextensão da articulação do joelho associada à rotação interna da tibia são a causa da ruptura do ligamento cranial nesta espécie (VASSEUR, 2002).

Atualmente, a lesão do ligamento cruzado cranial em cães está associada essencialmente a dois fatores que podem ser considerados juntos ou isoladamente: o ângulo de inclinação do platô da tibia e a presença de uma enfermidade articular inflamatória crônica (luxação patelar; sinovite plasmocítica); além do mau alinhamento articular e instabilidade causada por desvios angulares, displasia coxo femoral e piso liso (SELMÍ e PADILHA-FILHO, 2001; OSMOND et al., 2006; DOOM et al., 2008; HOFER et al., 2009; INAUEN et al., 2009; SCHNABL et al., 2009; CLEMENTS et al., 2011).

Alterações histológicas de ligamentos rompidos nos cães, especialmente relacionadas ao arranjo, tipo e disposição dos feixes de fibras colágenas também corroboram a existência de um fator prévio, não traumático, na maioria das lesões do ligamento cruzado cranial em cães. O ligamento cruzado íntegro apresenta na sua estrutura 90% de colágeno tipo 1 e 3% a 10% de colágeno tipo 3, enquanto os ligamentos rompidos apresentam maior proporção de colágeno tipo 3 (MCKEE; COOK, 2006; ROOSTER; BRUIN; VAN BREE, 2010).

Atualmente a ruptura do ligamento cruzado cranial em cães é mais aceita por um grande número de pesquisadores como insuficiência do ligamento cruzado cranial. A ausência do LCCr e conseqüente instabilidade articular faz com que, durante o movimento de flexão e extensão, produ-

zido pela contração dos grupos quadríceps e gastrocnêmio a tibia seja projetada cranialmente em relação ao fêmur. A tendência de deslocamento caudal dos côndilos femorais resulta em sobrecarga dos meniscos. Como é mais preso ao platô e à cápsula articular, o menisco medial é o mais desafiado e o que apresenta lesões secundárias mais frequentemente. O menisco lateral é mais móvel e acompanha os movimentos crânio-caudais do côndilo femoral mais facilmente (TEPIC; DAMUR; MONTAVON, 2002; KIM et al., 2008).

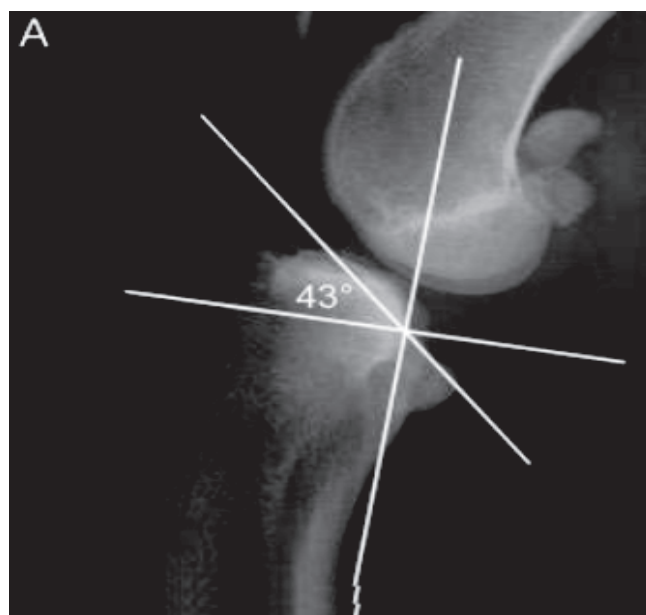
Entretanto, não se chegou a um consenso sobre a causa real, porém acredita-se que seja multifatorial, envolvendo fatores genéticos, conformacionais, ambientais, imunomediados e inflamatórios (GRIFON, 2010).

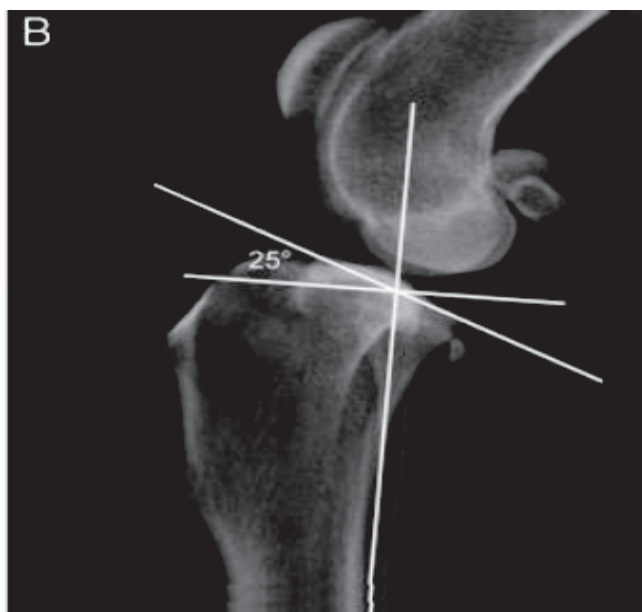
A RLCCr pode acometer qualquer raça e idade mas os animais de grande porte (acima de 20 Kg) como *Rottweiler*, *Mastim Napolitano*, *Chow-Chow*, *Pit Bull*, *Labrador Retriever*, *São Bernardo*, *Akita* e *American Staffordshire Terrier* (VASSEUR, 2002; GRÁCIO, 2012). Observa-se maior acometimento em fêmeas (ZELTZMAN et al., 2005) e maior incidência no membro esquerdo com 58,9% dos casos (MORE; READ, 1995).

Os pacientes com RLCCr podem apresentar lesão no joelho contra lateral em 30% dos casos até dois anos da lesão primária (SANDMAN; HARARI, 2001), mas segundo Jerram e Walker (2003) essa lesão chega em 37% dos casos até um ano de pós-operatório.

O principal sinal clínico de animais com RLCC é a claudicação com a incapacidade súbita de suportar o peso no membro lesionado e mantê-lo em um ângulo de maior flexão apoiando somente os dígitos no chão durante o movimento, devido à dor (GUERRERO et al., 2008; GUERRERO; MONTAVON; QUIRÓS, 2010; VEZZONI et al., 2002).

O diagnóstico da RLCCr é clínico por meio do teste de gaveta cranial e deslocamento tibial cranial para confirmação da afecção, o histórico clínico é importante, assim como radiografias, utilizadas como suporte para confirmar/quantificar o grau de doença articular degenerativa e avaliação da angulação do platô tibial (KIM et al., 2008; PIERMATTEI; FLO, 2006). A Figura 1 mostra o ângulo de platô tibial em um paciente com ângulo normal (Figura 1A) e um ângulo excessivo (Figura 1B).





**Figura 1:** Radiografia lateral da articulação do joelho com diferença no ângulo do platô tibial. Em A observa-se um ângulo exacerbado ( $43^\circ$ ) que predispõe a ruptura do ligamento cruzado cranial. Em B observa-se ângulo de platô tibial normal ( $25^\circ$ ) (BOUDIEUR, 2009).

Atualmente a ecografia do joelho, tomografia computadorizada e ressonância nuclear magnética são utilizadas com meio de diagnóstico da RLCCr (GRÁCIO, 2012).

Os custos com cirurgia e tratamento da doença são muito significativos, no Brasil não há uma estimativa sobre o impacto econômico causado por esta afecção, mas nos Estados Unidos (EUA) estima-se que o tratamento da RLCC tenha causado em 2003 um custo de 1,3 bilhões de dólares (WILKE et al., 2005).

As técnicas intra-articulares têm por objetivo a reconstrução anatômica do ligamento rompido mediante uso de implantes naturais, autólogos ou não; ou sintéticos (HOFFMANN et al., 2006; PIERMATTEI; FLO, 2006). As técnicas extracapsulares visam a estabilização mecânica da articulação por meio de implantes sintéticos ou naturais, acoplados em posição diferente do trajeto anatômico do LCCr, neutralizando os movimentos bloqueados pelo ligamento íntegro (KIM et al., 2008).

Recentemente, as osteotomias proximais de tibia têm ganhado popularidade no tratamento da RLCC. Com base em estudos sobre biomecânica chegou-se ao conceito de estabilização dinâmica como é o caso das osteotomias (SLOCUM; DEVINE, 1983; TEPIC; DAMUR; MONTAVON, 2002). As osteotomias promovem a eliminação do deslocamento tibial cranial, alcançado por meio de procedimento cirúrgico por alteração da geometria óssea na tibia proximal, (KIM et al., 2008).

Apesar de todos os esforços, os avanços no tratamento da RLCC não foram capazes de conter o avanço da doença articular degenerativa, sendo muito frequente a lesão de menisco medial (PACCHIANA et al., 2003; STEINBERG et al., 2007; CASALE; MCCARTHY, 2009; RENWICK et al., 2009; FITZPATRICK; SOLANO, 2010).

O objetivo desse trabalho é a revisão bibliográfica da técnica de osteotomia em cunha para o nivelamento da meseta tibial (TCWO), avanço da tuberosidade cranial (TTA), osteotomia tripla da tibia (TTO), osteotomia de ni-

velamento da meseta tibial (TPLO) e técnica de Maquet modificada para o tratamento da ruptura do ligamento cruzado cranial em cães.

### Osteotomia em Cunha para o Nivelamento da Meseta Tibial (TCWO)

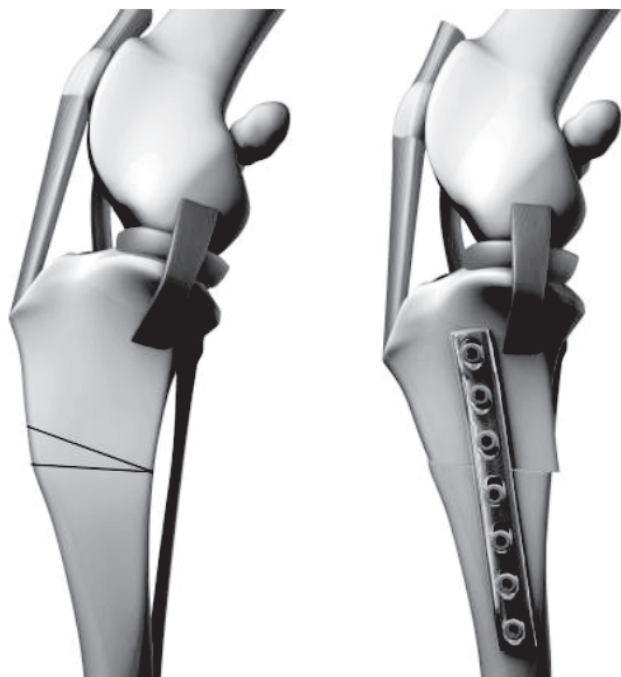
A técnica *Tibial Closing Wedge Osteotomy* (TCWO) ou osteotomia em cunha para nivelamento da meseta tibial foi desenvolvida por Slocum e Devine (1984) e foi a primeira osteotomia de tibia proximal descrita para o tratamento de RLCC. Este procedimento tem por objetivo eliminar o avanço da tuberosidade tibial, alterando o ângulo do platô tibial (APT) de forma que fique perpendicular ao eixo axial da tibia. A técnica consiste em retirar uma cunha da tibia de acordo com a angulação do platô tibial, com o intuito de alterar o ângulo do platô da tibia para  $5^\circ$ . A fixação da osteotomia é realizada com placa óssea compressiva. É uma técnica relativamente simples de ser realizada e necessita de pouco material específico (APELT et al., 2005; KIM et al., 2008).

Em estudo realizado por Bailey, Smith e Black (2007) concluiu que a TWO desloca o posicionamento do eixo longitudinal funcional da tibia; com isso, a obtenção do APT próximo a seis graus de inclinação, isso é alcançado quando se utiliza como referência o alinhamento das corticais craniais, em comparação ao alinhamento das corticais caudais. Na Figura 2 ilustra-se a técnica de TCWO na qual é retirada uma cunha de osso para deixar o ângulo do platô tibial próximo de  $5^\circ$  e sustentação é feita com auxílio de uma placa óssea.

Essa técnica tem duas principais limitações, primeiro a imprecisão devido ao ângulo final do platô tibial, pois depende da localização exata da osteotomia em relação ao planejamento inicial e pequenas variações resultam em um platô com ângulo ainda acentuado e resultados insatisfatórios. Como segunda limitação, verifica-se que o eixo mecânico da tibia se altera muito nesse procedimento e, além da estética, esta alteração predispõe a fratura no pós-operatório em animais grandes e pesados (KUAN; SMITH; BLACK, 2009).

As principais complicações dessa técnica são o encurtamento do membro, formação de seroma, lesão do menisco medial e falha do implante. Em estudo comparativo relativo a necessidade de um segundo procedimento cirúrgico a TPLO teve uma porcentagem de 4,5% e a TCWO 11,9%. (SLOCUM; DEVINE, 1984; KIM et al., 2008; KUAN; SMITH; BLACK, 2009).





**Figura 2:** Ilustração da técnica de osteotomia em cunha. Na figura da esquerda mostra o local em que será retirada uma cunha da crista proximal. Na figura da direita mostra o pós-operatório, na qual é observada a colocação da placa óssea para manter o platô tibial próximo de 5° (KIM et al., 2008).

#### Osteotomia de Nivelamento da Meseta Tibial (TPLO)

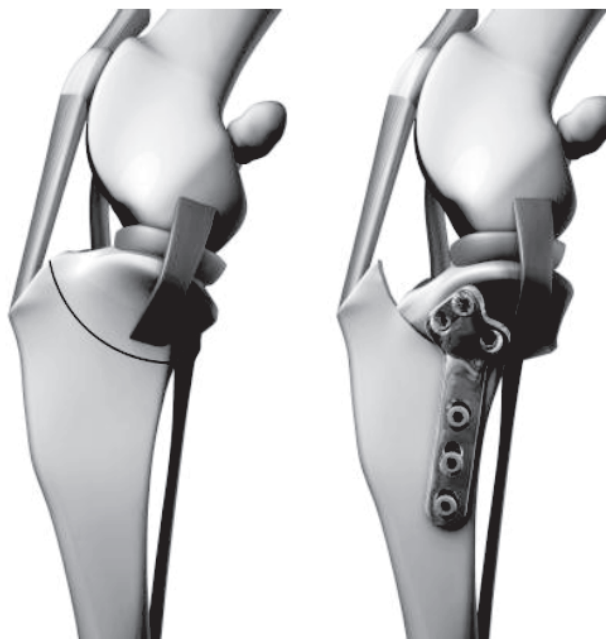A TPLO também desenvolvida por Slocum e Devine em 1993 foi um procedimento cirúrgico patenteado, e devido essa patente ter sido quebrada recentemente essa técnica pode ser utilizada no Brasil. O princípio continuou o mesmo da TCWO que é reduzir o APT para aproximadamente 5-6°, porém de outra forma, por meio de uma osteotomia radial logo abaixo do platô tibial. Estudos biomecânicos provaram que a TPLO transforma o deslocamento tibial cranial em caudal causando maior tensão no ligamento cruzado caudal. Após a osteotomia o fragmento proximal é rotacionado até que a angulação necessária é constatada e então fixada com fio de Kirshner temporariamente até a implantação de placa óssea compressiva específica (ALVAREZ, 2011; KOWALESKI, 2006; MCKEE; COOK, 2006).

Essa técnica é a principal e mais utilizada para a correção da ruptura do ligamento cruzado atualmente. Entre as vantagens pode ser citada a precisão geométrica da rotação do platô, podendo ser utilizada em cães com APT alto (acima de 28°) e mantém a anatomia da tuberosidade da tíbia e articulação femoro-patelar. Em estudo comparativo com a TTA a TPLO se mostrou ser mais versátil que a TTA, porém a TTA possui vantagem biomecânica, pois não é alterado o platô tibial (BOUDRIEU, 2009).

Quando o platô tibial é posicionado a 0° ocorre neutralização do deslocamento cranial da tíbia, mas gera deslocamento caudal, com isso, predispõe a ruptura do ligamento caudal e justifica posicionar o platô tibial a 5° (SHAHAR; MILGRAM, 2006). Na Figura 3 observa-se a ilustração da osteotomia circular proximal e o pós-operatório fixado com placa óssea. Essa técnica apresenta resultado bom a excelente em 86% dos casos, com o retorno precoce da função do

membro comparado a outras técnicas cirúrgicas (JERRAM; WALKER, 2003).

As desvantagens são a necessidade de material específico, como serra radial e placa. Além disso, foram relatadas algumas complicações como fratura da tuberosidade da tíbia, fratura da fibula, falha do implante, lesão de menisco medial e tendinite patelar. Outro problema a ser considerado é nos casos de um APT muito elevado, que é necessário ter cautela para evitar a super-rotação do platô tibial, pois haverá grande sobrecarga no ligamento cruzado caudal com potencial risco de ruptura, (SLOCUM; DEVINE, 1993; KIM et al., 2008; BOUDRIEU, 2009; TAYLOR; LANGENBACH; MARCELLIN-LITTLE, 2011). A incidência de osteomielite é de 16,6% (DAL-BÓ et al., 2013).



**Figura 3:** Ilustração da técnica de osteotomia de nivelamento do platô tibial. Na figura da esquerda observa a área em que será realizado a osteotomia circular. A figura da direita mostra o pós-operatório no qual é observada a fixação com placa óssea mantendo o platô tibial próximo de 5° (KIM et al., 2008).

#### Avanço da Tuberosidade Tibial (TTA)

O *Tibial Tuberosity Advancement* (TTA) ou avanço da tuberosidade tibial, descrito primeiramente por Montavon, Damur e Tepic (2002) altera a dinâmica da articulação do joelho por meio da osteotomia longitudinal da tuberosidade da tíbia. Durante a fase de apoio, com a articulação em extensão de 135°, o platô da tíbia forma um ângulo de 105° com o tendão patelar. A força de compressão da tíbia incide sobre a articulação, com isso a somatória das forças agiram paralelamente ao tendão patelar e a resultante destas forças desloca-se cranialmente em relação ao platô da tíbia forçando o deslocamento cranial da tíbia. Após a TTA o tendão patelar adquire um ângulo próximo a 90° em relação ao platô da tíbia. Esta alteração na geometria da tíbia neutraliza as forças resultantes que promovem o deslocamento cranial da tíbia ou *Tibial Thrust* (MONTAVON et al., 2002; GRÁCIO, 2012).

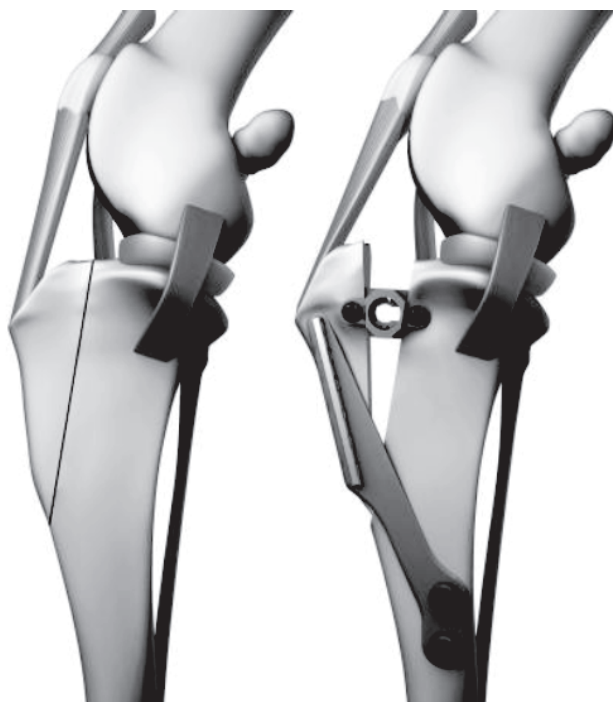Do ponto de vista biomecânico, a TTA apresenta vantagens se comparada com a TPLO. A TTA não altera a relação da articulação tíbio-femoral e reduz as forças que

atuam sobre o tendão patelar. É menos invasiva que as outras osteotomias, com tempo cirúrgico reduzido associado a pouca morbidade no pós-cirúrgico, e a possibilidade de tratar luxação de patela concomitante (HOFFMANN et al., 2006). Na Figura 4 observa-se a ilustração a técnica de TTA.

Para a realização da técnica de TTA a placa pode ser fixada com grafos ou por parafusos, que apresentam melhor resistência em ensaio biomecânico (ITO, 2012).

A TTA é uma técnica mais simples de ser executada se comparada com outras técnicas, porém apresenta restrições quanto à angulação do platô tibial sendo indicada quando o mesmo apresenta no máximo 25° (BOUDRIEU, 2009; RENWICK et al., 2009).

A avaliação clínica após seis meses do procedimento cirúrgico observou 90% de melhora na escala de claudicação e após nove meses 100% dos animais apresentaram resultados de bom a excelente (HOFFMANN et al., 2006). Em estudo realizado por Dymond, Goldsmid e Simpson (2010) com 92 joelhos que realizaram a TTA obteve avaliação ótima dos proprietários quanto à melhora clínica em 87% dos casos com acompanhamento de oito meses.



**Figura 4:** Ilustração da técnica de avanço da tuberosidade tibial. Na figura da esquerda observa a área em que será realizada a osteotomia na crista da tíbia (seta vermelha). Na figura da direita mostra o pós-operatório no qual é observada a fixação com placa óssea (seta verde) e com um cang (seta azul) para manter o ângulo entre o platô tibial e o tendão patelar próximo de 90° (KIM et al., 2008).

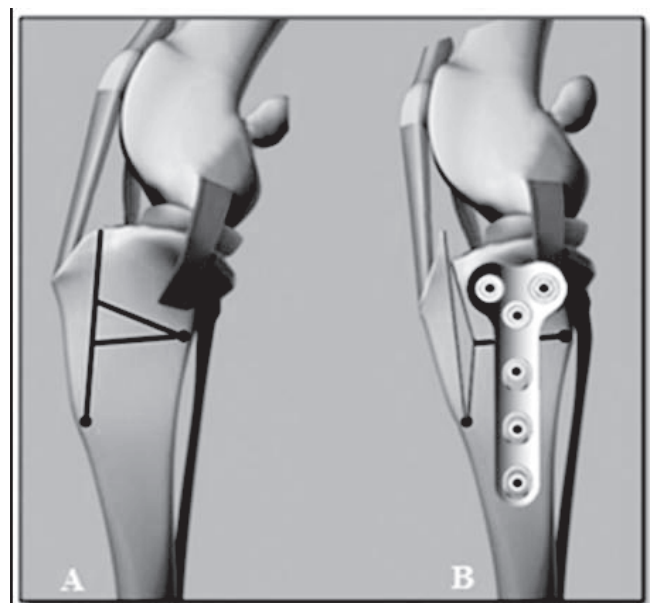
As desvantagens são o risco de luxação patelar iatrogênica, necessidade de material específico, lesões meniscais, infecção, fratura tibiais, luxações de patela, rejeição ao implante (HOFFMANN et al., 2006; LAFEVER et al., 2007; KIM et al., 2008; BOUDRIEU, 2010; DYMOND; GOLDSMID; SIMPSON, 2010). As principais complicações são devido a erros técnicos como a localização dos implantes e a localização/orientação da osteotomia com taxa de complicações variando de 12,3 a 20% (VEZZONI, 2006; ALVAREZ, 2011). A incidência de osteomielite quanto utiliza essa técnica é de 12,5% (DAL-BÓ et al., 2013).

## Osteotomia Tripla da Tíbia (TTO)

A TTO descrita por Bruce et al. (2007) combina bases da TTA e da TWO (GUERRERO et al., 2008). Este procedimento altera o APT e a inserção da tuberosidade da tíbia mediante três osteotomias, utilizando guias específicos para a técnica, a primeira longitudinal a tuberosidade da tíbia e outras duas caudalmente a esta para retirada de uma cunha. O intuito desta cirurgia é transformar o ângulo entre o tendão patelar e o platô da tíbia em um ângulo reto e evitar o *Tibial Thrust* (PALMER, 2009).

Esta técnica tem por objetivo avançar a tuberosidade tibial de forma a reduzir o declive da meseta tibial até um ângulo perpendicular de 90°, relativamente, ao ligamento patelar, o que permite eliminar o DTA com a menor modificação possível da geometria articular (GUERRERO et al., 2008; ROBINS, 2010). Aproximadamente 2/3 da correção é obtida mediante da cunha tibial parcial e 1/3 pela osteotomia da tuberosidade tibial (ROBINS, 2010). A Figura 5 mostra a ilustração da técnica de TTO.

A técnica é factível para casos com APT alto (acima de 28%) e o cuidado deve ser tomado no cálculo para medir a retirada da cunha, pois se superestimado pode predispor a ruptura do ligamento cruzado caudal assim como na TPLO (RENWICK et al., 2009).



**Figura 5:** Ilustração da técnica de osteotomia tripla. Na figura A observa a área em que será realizada a osteotomia em cunha na região proximal de tíbia e na região da crista da tíbia. Na figura B mostra o pós-operatório no qual é observada a fixação com placa óssea (GRÁCIO, 2012).

Outra vantagem da TTO é a capacidade de reduzir as forças retropatelares podendo com isso contribuir na diminuição nos casos de condromalacia femoro-patelar e osteoartrite pós-operatório (BRUCE et al., 2007). Os resultados finais foram excelentes em 77% dos casos (BRUCE et al., 2007; ALVAREZ, 2011).

Algumas complicações foram relatadas por Steinberg e colaboradores (2011) como a avulsão da tuberosidade da tíbia e fratura do fragmento distal da tuberosidade da tíbia, sendo a lesão de menisco medial pouco frequente, fato

anteriormente questionado por Kim e colaboradores (2008).

Alvarez (2011) relatou 36% de complicações em casos de TTO, sendo 23% relativas à fratura da tuberosidade tibial durante a cirurgia. Bruce e colaboradores (2007) em 67 casos de TTO's foram observados 11% (sete casos) de complicações pós-operatório dos quais, dois eram de fraturas da tuberosidade tibial, um de infecção articular, um caso de infecção na placa óssea, uma suspeita de neoplasia óssea e duas lesões no menisco.

### Maquet Modificada

Atualmente foi proposta uma nova técnica para tratamento da RLCC em pequenos animais, denominada Maquet Modificada (ETCHEPAREBORDE et al., 2011). Esta técnica foi descrita há muitos anos na medicina humana para reduzir a pressão da tróclea femoral sobre a patela em casos de condromalácia patelar (MAQUET, 1976).

A técnica de Maquet Modificada possui a mesma teoria da TTA em neutralizar o *Tibial Thrust*, mas como vantagem houve redução no tempo cirúrgico e no custo, pois não é utilizada placa óssea para manter o avanço da tuberosidade da tibia, apenas o *cage*. Para o emprego da técnica se realiza a osteotomia longitudinal da tibia como na TTA, porém a tuberosidade da tibia não é totalmente osteotomizada como sugere a Técnica de Maquet. Na tuberosidade distal é feito um orifício médio-lateral com broca de grosso calibre e a osteotomia se comunica com esse orifício para ser realizado o avanço da tuberosidade tibial e sua fixação com placa. (ETCHEPAREBORDE et al., 2011).

Segundo Brunel et al. (2013) a técnica de Maquet modificada possui algumas desvantagens como impossibilidade de um avanço muito grande e potencial risco de fratura da tuberosidade distal da tibia no momento do avanço, ao qual o autor recomenda a conversão para TTA, devido o uso de cerclagem oferecer pouca estabilidade.

### Conclusão

A ruptura do ligamento cruzado cranial é de grande ocorrência em cães, com muitas técnicas propostas para o seu tratamento, mas ainda não se encontrou uma técnica ideal para sua correção. Várias osteotomias foram desenvolvidas com o principal objetivo de alterar o ângulo do platô tibial. Todas essas técnicas têm suas indicações e complicações. O planejamento cirúrgico relacionando o paciente, ângulo do platô tibial e cirurgia devem ser realizados para a escolha da melhor técnica para cada caso.

### Referências

ALVAREZ, A. Treatment of cranial cruciate ligament rupture in dogs - an overview. **Veterinary Focus**, v. 21, n. 2, p. 39-46, 2011.

APELT, D. et al. The effect of tibial closing wedge angle on cranial tibial subluxation. In: ANNUAL CONFERENCE OF THE VETERINARY ORTHOPEDIC SOCIETY. 32., 2005, Snowmass. Abstracts Snowmass: Veterinary Orthopedic Society, p. 3.

BAILEY, C. J.; SMITH, B. A.; BLACK, A. P. Geometric implications of the tibial wedge osteotomy for the treatment of cranial cruciate ligament disease in dogs. **Veterinary and Comparative Orthopaedics and Traumatology**, Okemos, v. 20, n. 3, p. 169-74, 2007.

BOUDRIEAU, R. J. Tibial Plateau Leveling Osteotomy or Tibial Tuberosity Advancement? **Veterinary Surgery**, v. 38, n. 1, p. 1-22, 2009.

BOUDRIEAU, R. J. **Tibial Tuberosity Advancement**. In: Muir P. *Advances In The Canine Cranial Cruciate Ligament*. Wiley-Blackwell, p. 177-187, 2010.

BRUCE, W. J. et al. Evaluation of the Triple Tibial Osteotomy. A New Technique for the Management of the Canine Cruciate-Deficient Stifle. **Veterinary and Comparative Orthopaedics and Traumatology**, v. 20, n. 3, p. 159-168, 2007.

BRUNEL, L. et al. Mechanical testing of a new osteotomy design for tibial tuberosity advancement using the Modified Maquet Technique. **Veterinary and Comparative Orthopaedics and Traumatology**, v. 26, n. 1 p. 47-53, 2013.

CASALE, S. A.; MCCARTHY, R. J. Complications associated with lateral fabellotibial suture surgery for cranial cruciate ligament injury in dogs: 363 cases (1997–2005). **Journal of the American Veterinary Medical Association**, v. 234, n. 2, p. 229-235, 2009.

CLEMENTS, D. N. et al. Risk of canine cranial cruciate ligament rupture is not associated with the major histocompatibility complex. **Veterinary and Comparative Orthopaedics and Traumatology**, v. 24, n. 4, p. 262-265, 2011.

DAL-BÓ, I. S. et al. Infecção óssea após osteotomia para tratamento da ruptura de ligamento cruzado em cães. **Acta Scientiae Veterinariae**, v. 41, n. 1148, p. 1-6, 2013.

DE ROOSTER, H.; BRUIN, T.; BREE, H. V. Morphologic and Functional Features of the Canine Cruciate Ligaments. **Veterinary Surgery**, v. 35, n. 8, p. 769-780, 2006.

DOOM, M. et al. Immunopathological mechanisms in dogs with rupture of the cranial cruciate ligament. **Veterinary Immunology and Immunopathology**, v. 125, n. 1-2, p. 143-161, 2008.

DYMOND, N. L.; GOLDSMID, S. E.; SIMPSON, D. J. Tibial tuberosity advancement in 92 canine stifles: initial results, clinical outcome and owner evaluation. **Australian Veterinary Journal**, v. 88, n. 10, p. 381-385, 2010.

ETCHEPAREBORDE, S. et al. Preliminary experience of a modified Maquet technique for repair of cranial cruciate ligament rupture in dogs. **Veterinary and Comparative Orthopaedics and Traumatology**, v. 24, n. 3, p. 223-227, 2011.



- FITZPATRICK, N.; SOLANO, M. A. Predictive Variables for Complications after TPLO with Stifle Inspection by Arthrotomy in 1000 Consecutive Dogs. **Veterinary Surgery**, v. 39, n. 4, p. 460-474, 2010.
- FUGITA, Y. et al. The possible role of the tibial plateau angle for the severity of osteoarthritis in dog with cranial cruciate ligament rupture. **Journal Veterinary Medicine Science**, v. 68, n. 7, p. 675-679, 2006.
- GRÁCIO, J. D. M. R. E. **Rotura do ligamento cruzado cranial-Resolução cirúrgica por osteotomia tripla da tibia e avanço da tuberosidade tibial**. Vila Real, Portugal, 78f. Dissertação (Mestrado Integrado em Medicina Veterinária) Curso de Pós Graduação Escola de Ciências Agrárias e Veterinárias da Universidade de Trás-os-Montes e Alto Douro. 2012.
- GRIFFON, D. J. A. Review of the Pathogenesis of Canine Cranial Cruciate Ligament Disease as a Basis for Future Preventive Strategies. **Veterinary Surgery**, v. 39, n. 4, p. 399-409, 2010.
- GUERRERO, T. et al. Rotura ligamento cruzado anterior en el perro: signos clínicos, diagnóstico y tratamiento. **Canis et Felis**, v. 95, p. 6-27, 2008.
- GUERRERO, T.; MONTAVON, P. M.; QUIRÓS, J. R. Avance de la tuberosidad tibial (TTA) para el tratamiento de la insuficiencia del ligamento cruzado anterior. **Selecciones Veterinárias**, v. 18, n. 1, p. 11-22, 2010.
- HAYASHI, K.; MANLEY, P. A.; MUIR, P. Cranial Cruciate Ligament Pathophysiology in Dogs With Cruciate Disease: A Review. **Journal of the American Animal Hospital Association**, v. 40, n. 5, p. 385-390, 2004.
- HOFER, D. et al. Selective iNOS-inhibition does not influence apoptosis in ruptured canine cranial cruciate ligaments. **Veterinary and Comparative Orthopaedics and Traumatology**, v. 22, n. 3, p. 198-203, 2009.
- HOFFMANN, D. E. et al. Tibial tuberosity advancement in 65 canine stifles. **Veterinary and Comparative Orthopaedics and Traumatology**, Okemos, v. 19, n. 4, p. 219-227, 2006.
- HOULTON, J. E. "What's new in Cruciate disease". **Proceedings of the SEVC**, Barcelona, 2008.
- INAUEN, R. et al. Tibial tuberosity conformation as a risk factor for cranial cruciate ligament rupture in the dog. **Veterinary and Comparative Orthopaedics and Traumatology**, v. 22, n. 1, p. 16-20, 2009.
- ITO, K. C. **Estudo biomecânico de tração (ex-vivo) em osteotomia da tuberosidade tibial de cães estabilizada com placa fixa por garfo ou parafuso**. Dissertação (Doutorado em Ciências Veterinárias) – Curso de Pós Graduação em Ciências Veterinárias, Universidade de São Paulo. São Paulo, 2012.
- JERRAM, R. M.; WALKER, A. M. Cranial cruciate ligament injury in the dog: pathophysiology, diagnosis and treatment. **New Zealand Veterinary Journal**, Philadelphia, 2003. v. 51, n. 4, p. 149-158.
- KIM, S. E. et al. Tibial Osteotomies for Cranial Cruciate Ligament Insufficiency in Dogs. **Veterinary Surgery**, v. 37, n. 2, p. 111-125, 2008.
- KOWALESKI, M. P. TPLO/TWCO: dealing with excessive tibial plateau angle. In: **ESVOT CONGRESS PROCEEDINGS**, 13. 2006, Munich. **Proceedings...** Munich: ESVOT, 2006, p. 85-6.
- KUAN, S.; SMITH, B.; BLACK, A. Tibial Wedge Osteotomy: Complications of 300 Surgical Procedures. **Australian Veterinary Journal**, v. 87, n. 11, p. 438-444, 2009.
- LAFEVER, S. et al. Tibial Tuberosity Advancement for Stabilization of the Canine Cranial Cruciate Ligament-Deficient Stifle Joint: Surgical Technique, Early Results, and Complications in 101 Dogs. **Veterinary Surgery**, v. 36, n. 6, p. 573-586, 2007.
- MAQUET, P. Advancement of the Tibial Tuberosity. **Clinical Orthopaedics and Related Research**, v. 115, n. 1, p. 225-230, 1976.
- MCKEE, W. M.; COOK, J. L. **The stifle**. In: **BSAVA Manual of Canine and Feline Musculoskeletal Disorders**. BSAVA, p. 350-367, 2006.
- MONTAVON, P. M.; DAMUR, D. M.; TEPIC, S. **Advancement of the tibial tuberosity for the treatment of cranial cruciate deficient canine stifle**. **Proceedings**, 1st World Orthopaedic Veterinary Congress, Munich, Germany, p.152, 2002.
- MOORE, K. W.; READ, R. A. Cranial cruciate ligament rupture in the dog – a retrospective study comparing surgical techniques. **Australian Veterinary Journal**, Artamon, v. 72, n. 8, p. 281-5, 1995.
- OSMOND, C. S. et al. Morphometric Assessment of the Proximal Portion of the Tibia in Dogs with and without Cranial Cruciate Ligament Rupture. **Veterinary Radiology & Ultrasound**, v. 47, n. 2, p. 136-141, 2006.
- PACCHIANA, P. D. et al. Surgical and postoperative complications associated with tibial plateau leveling osteotomy in dogs with cranial cruciate ligament rupture: 397 cases (1998–2001). **Journal of the American Veterinary Medical Association**, v. 222, n. 2, p. 184-193, 2003.
- PALMER, R. H. Cranial Cruciate Ligament Disease: Early Diagnosis and Overview of Treatment Options. **Proceedings of the 34th WSAVA Congress**, São Paulo, Brasil. 2009.

- PIERMATTEI, D. L.; FLO, G. L. **Manual de ortopedia e tratamento das fraturas dos pequenos animais.** In: PIERMATTEI, D.L.; FLO, G.L. São Paulo: Manole, p. 3-521, 2006.
- RENWICK, A. I. C. et al. Preliminary experiences of the triple tibial osteotomy procedure: tibial morphology and Complications. **Journal of Small Animal Practice**, v. 50, n. 5, p. 212-221, 2009.
- ROBINS, G. Triple Tibial Osteotomy (TTO): results. **Proceedings of the 15th ESVOT Congress**, Bologna, Italy. p. 162-163, 2010.
- ROOSTER, H.; BRUIN, T.; VAN BREE, H. **Morphology and Function of the Cruciate Ligaments.** In: MUIR, P. *Advances In the Canine Cranial Cruciate Ligament.* Wiley-Blackwell, p. 5-12, 2010.
- SANDMAN, K. M.; HARARI, J. Canine cranial cruciate ligament repair techniques: Is one best? **Veterinary Medicine**, Kansas, Novembro, p.850-855, 2001.
- SCHNABL, E. et al. Measurement of the tibial plateau angle in cats with and without cranial cruciate ligament rupture. **Veterinary and Comparative Orthopaedics and Traumatology**, v.22, n.2, p.83-86, 2009.
- SELMI, A. L.; PADILHA-FILHO, J. G. Rupture of the cranial cruciate ligament associated with deformity of the proximal tibia in five dogs. **Journal of Small Animal Practice**, v. 42, n. 8, p. 390-393, 2001.
- SHAHAR, R.; MILGRAM, J. Biomechanics of tibial plateau leveling of the canine cruciate-deficient stifle joint: A theoretical model. **Veterinary Surgery**, Philadelphia, v. 35, n. 2, p. 144-49, 2006.
- SLOCUM, B.; DEVINE, T. Cranial Tibial Thrust: A Primary Force in the Canine Stifle. **Journal of the American Veterinary Medical Association**, v. 183, n. 4, p. 456-459, 1983.
- SLOCUM, B.; DEVINE, T. Cranial Tibial Wedge Osteotomy: A Technique for Eliminating Cranial Tibial Thrust in Cranial Cruciate Repair. **Journal of the American Veterinary Medical Association**, v. 184, n. 5, p. 464-469, 1984.
- SLOCUM, B.; DEVINE, T. D. Tibial plateau leveling osteotomy for repair of cranial cruciate ligament rupture in the canine. **Veterinary Clinical North American Small Animal Practice**, v. 23, n. 4, p. 777-795, 1993.
- STEINBERG, E. J. et al. Tibial Tuberosity Advancement for Treatment of CrCL Injury: Complications and Owner Satisfaction. **Veterinary Surgery**, v. 36, n. 1, p. 573-586, 2007.
- STEINBERG, E. J. et al. Tibial Tuberosity Advancement for Treatment of CrCL Injury: Complications and Owner Satisfaction. **Journal of the American Animal Hospital Association**, v. 47, n. 4, p. 250-257, 2011.
- TAYLOR, J.; LANGENBACH, A.; MARCELLIN-LITTLE, D. J. Risk Factors for Fibular Fracture after TPLO. **Veterinary Surgery**, v. 40, n. 6, p. 687-693, 2011.
- EPIC, S.; DAMUR, D. M.; MONTAVON, P. M. **Biomechanics of the stifle joint.** Proceedings, 1st World Orthopaedic Veterinary Congress, Munich, Germany, p.189-190, 2002.
- VASSEUR, P. B. **Stifle joint.** In: Slatter D. *Textbook of small animal surgery.* 3ª Edição. Philadelphia: W. B. Saunders, vol. 2, p. 2090-2133, 2002.
- VEZZONI, A. et al. **Non-traumatic cranial cruciate ligament injures.** 1st World Orthopaedic Veterinary Congress, Munich, Germany, p. 199-203, 2002.
- VEZZONI, A. TTA (Tibial tuberosity advancement) in the treatment of cranial cruciate ligament injuries. **Proceedings of the NAVC**, Orlando, Florida, v. 20, p. 949-952, 2006.
- ZELTZMAN, P .A. et al. Relationship between age and tibial plateau angle in dogs with cranial cruciate rupture. **Journal American Animal Hospital Association**, v. 41, n. 2, p. 117-20, 2005.
- WILKE, V. L. et al. Estimate of the annual economic impact of treatment of cranial cruciate ligament injury in dogs in the United States. **Journal of the American Veterinary Medical Association**, v. 227, n. 10, p. 1604-1606, 2005.

Recebido em: 17.07.2014

Accito em: 20.12.2014