

## CIRURGIA DE ENUCLEAÇÃO EM DECORRÊNCIA DE PROPTOSE DO GLOBO OCULAR EM CADELA: RELATO DE CASO

Recebido em: 11/04/2024

Aceito em: 17/07/2024

DOI: 10.25110/arqvet.v27i1.2024-11123



Marcilene dos Santos Leal<sup>1</sup>  
Stefanie Cecília Passinho Feio<sup>2</sup>  
Dayanne Anunciação Silva Dantas Lima<sup>3</sup>  
Wagner Costa Lima<sup>4</sup>  
Pedro Ferreira de Sousa Junior<sup>5</sup>  
Fernanda Vieira Henrique<sup>6</sup>  
Manoel Lopes da Silva Filho<sup>7</sup>  
Kenney de Paiva Porfírio<sup>8</sup>

**RESUMO:** A proptose do globo ocular é uma das consequências comuns do trauma e a enucleação é um procedimento de escolha em caso de impossibilidade de reversão do quadro. Nota-se a infrequência de relatos de enucleação do globo ocular resultante de proptose traumática, o que torna importante a descrição deste caso, a qual objetiva fornecer relevantes informações e contribuições para o desenvolvimento da oftalmologia e clínica cirúrgica veterinária. Uma cadela filhote foi atendida no HVU - UFPI/CPCE, apresentando o globo ocular direito prolapsado. A enucleação foi selecionada em decorrência do intervalo prolongado entre a detecção da lesão e a busca por assistência médica, da presença de uma alta carga de corpos estranhos observados e da ausência de reflexos pupilares. A cirurgia iniciou-se com a cantotomia seguida da dissecação da musculatura do globo ocular. Foi realizado o pinçamento dos vasos sanguíneos e do nervo óptico, e fez-se a ressecção do globo ocular. Depois de uma ligadura invaginante e redução do espaço morto, removeu-se as bordas palpebrais e realizou-se a blefarorrafia. Cerca de 40 dias após a enucleação, a cadela apresentou-se estável e com uma evolução

<sup>1</sup> Graduanda em Medicina Veterinária. Universidade Federal do Piauí (UFPI).

E-mail: [marcilenevet@gmail.com](mailto:marcilenevet@gmail.com) ORCID: <https://orcid.org/0000-0001-5765-4804>

<sup>2</sup> Graduanda em Medicina Veterinária. Universidade Federal do Piauí (UFPI).

E-mail: [feiostefanie@gmail.com](mailto:feiostefanie@gmail.com) ORCID: <https://orcid.org/0000-0001-5765-4804>

<sup>3</sup> Doutorado em Ciência Animal. Hospital Veterinário Universitário (HVU) da Universidade Federal do Piauí (UFPI).

E-mail: [dayanneasdl@ufpi.edu.br](mailto:dayanneasdl@ufpi.edu.br) ORCID: <https://orcid.org/0000-0002-6336-179X>

<sup>4</sup> Doutorado em Zootecnia Tropical. Universidade Federal do Piauí (UFPI).

E-mail: [wagnercl@ufpi.edu.br](mailto:wagnercl@ufpi.edu.br) ORCID: <https://orcid.org/0009-0006-3782-3790>

<sup>5</sup> Graduado em Medicina Veterinária pela Universidade Federal do Piauí (UFPI).

E-mail: [pedrojunior.19@hotmail.com](mailto:pedrojunior.19@hotmail.com) ORCID: <https://orcid.org/0009-0001-7245-3530>

<sup>6</sup> Doutorado em Ciência e Saúde Animal. Hospital Veterinário Universitário (HVU) da Universidade Federal do Piauí (UFPI).

E-mail: [dra.fernandahenrique@ufpi.edu.br](mailto:dra.fernandahenrique@ufpi.edu.br) ORCID: <https://orcid.org/0000-0002-8956-8983>

<sup>7</sup> Doutorado em Ciência Veterinária. Universidade Federal do Piauí (UFPI).

E-mail: [manoellopes@ufpi.edu.br](mailto:manoellopes@ufpi.edu.br) ORCID: <https://orcid.org/0000-0002-1753-1057>

<sup>8</sup> Doutorado em Zootecnia Tropical. Universidade Federal do Piauí (UFPI).

E-mail: [kenney@ufpi.edu.br](mailto:kenney@ufpi.edu.br) ORCID: <https://orcid.org/0000-0001-5195-0434>

cicatricial satisfatória do ferimento cirúrgico. Esse procedimento, foi realizado de forma semelhante ao que é visto na literatura, embora, majoritariamente, seja recomendada a enucleação em decorrência de afecções diferentes da proptose traumática.

**PALAVRAS-CHAVE:** Blefarorrafia; Cantotomia; Comprometimento visual; Músculos extraoculares; Nervo óptico.

## ENUCLEATION SURGERY DUE TO PROPTOSIS OF THE EYEBALL IN A FEMALE DOG: CASE REPORT

**ABSTRACT:** Proptosis of the eyeball is one of the common consequences of trauma and enucleation is the procedure of choice if it is impossible to reverse the condition. There are few reports of enucleation of the eyeball resulting from traumatic proptosis, which makes it important to describe this case, which aims to provide relevant information and contributions to the development of ophthalmology and veterinary surgical practice. A female puppy was seen at the HVU - UFPI/CPCE, presenting with a prolapsed right eyeball. Enucleation was selected due to the prolonged interval between detecting the lesion and seeking medical assistance, the presence of a high foreign body burden and the absence of pupillary reflexes. Surgery began with canthotomy followed by dissection of the eyeball muscles. The blood vessels and optic nerve were clamped and the eyeball was resected. After an invaginating ligature and reduction of the dead space, the eyelid edges were removed and blepharorrhaphy was performed. Around 40 days after enucleation, the dog was stable and had satisfactory healing of the surgical wound. This procedure was carried out in a similar way to that seen in the literature, although enucleation is mostly recommended for conditions other than traumatic proptosis.

**KEYWORDS:** Blepharorrhaphy; Canthotomy; Visual impairment; Extraocular muscles; Optic nerve.

## CIRUGÍA DE ENUCLEACIÓN POR PROPTOSIS DEL GLOBO OCULAR EN UNA PERRA: INFORME DE UN CASO

**RESUMEN:** La proptosis del globo ocular es una de las consecuencias comunes de los traumatismos y la enucleación es el procedimiento de elección si es imposible revertir la condición. Existen pocos relatos de enucleación del globo ocular resultante de proptosis traumática, lo que torna importante la descripción de este caso, que pretende proporcionar informaciones relevantes y contribuciones para el desarrollo de la oftalmología y de la práctica quirúrgica veterinaria. Una cachorra fue atendida en el HVU - UFPI/CPCE con prolapso del globo ocular derecho. Se optó por la enucleación debido al prolongado intervalo entre la detección de la lesión y la búsqueda de asistencia médica, la presencia de una elevada carga de cuerpo extraño y la ausencia de reflejos pupilares. La cirugía comenzó con una cantotomía seguida de la disección de los músculos del globo ocular. Se pinzaron los vasos sanguíneos y el nervio óptico y se resecó el globo ocular. Tras una ligadura invaginante y la reducción del espacio muerto, se retiraron los bordes de los párpados y se realizó una blefarorrafia. Unos 40 días después de la enucleación, el perro estaba estable y la herida quirúrgica había cicatrizado satisfactoriamente. Este procedimiento se llevó a cabo de forma similar a lo visto en la bibliografía, aunque la enucleación se recomienda sobre todo para afecciones distintas de la proptosis traumática.

**PALABRAS CLAVE:** Blefarorrafia; Cantotomía; Deficiencia visual; Músculos extraoculares; Nervo óptico.

## 1. INTRODUÇÃO

As urgências oculares são comumente diagnosticadas em cães que, além do desconforto ocular podem levar à perda da visão (Mattos; Marques, 2020). Problemas como glaucoma, perfuração corneana severa, trauma e neoplasia são as principais causas de origem de lesões irreversíveis que determinam a indicação cirúrgica. É visto que a proptose do globo ocular é uma das consequências comuns do trauma que, dependendo do grau de acometimento da região ocular, se faz necessário o uso da técnica cirúrgica oftálmica de retirada do bulbo ocular, a enucleação (Galimberti *et al.*, 2022; Hamzianpour *et al.*, 2019).

A proptose, também chamada de protrusão ou prolapso ocular, resulta do deslocamento repentino do globo ocular para fora da órbita, ocorrendo o aprisionamento simultâneo das margens palpebrais atrás do globo ocular (Mattos; Marques, 2020). A apresentação de pacientes com trauma ocular é altamente variável, sendo proptose considerada uma emergência oftalmológica decorrente de trauma grave não penetrante (Gomes, 2021).

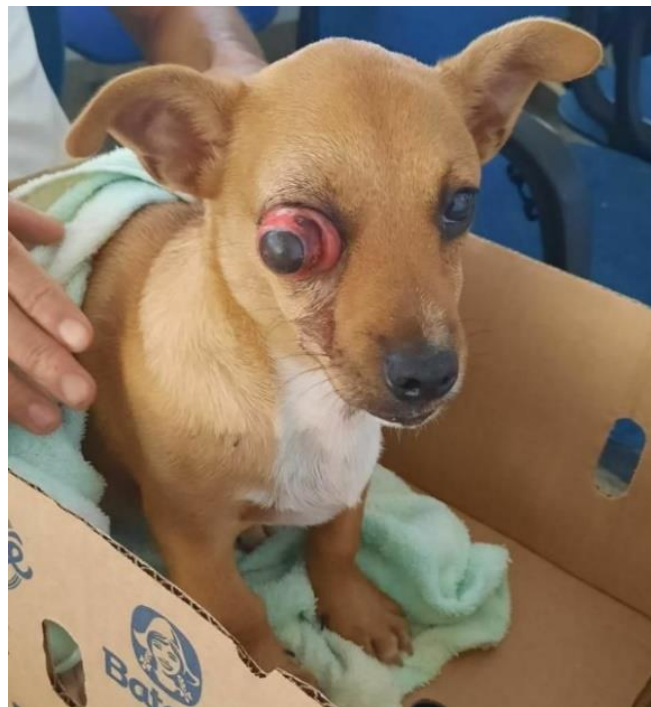A enucleação configura-se como um procedimento de escolha em caso de impossibilidade de reversão do quadro e para controle de dor (Alves; Sousa, 2023), se tornando, em alguns casos, o único tratamento viável para restabelecer o bem-estar do paciente (Souza, 2021). A estrutura fundamentalmente divulsionada, na enucleação, é a conjuntiva, e há a secção dos músculos extraoculares, sem demais danos aos tecidos adjacentes (Souza *et al.*, 2021). Após a cirurgia, aumenta-se exponencialmente a qualidade de vida do animal e é notória uma melhoria significativa do seu comportamento (Gomes, 2021).

Grande parte dos trabalhos publicados nos últimos 4 anos relatam sobre procedimentos cirúrgicos de enucleação em decorrência de problemas não traumáticos (Caldas; Silva; Mendes, 2023; Gomes, 2021; Hamzianpour *et al.*, 2019; Santos *et al.*, 2022). Dessa forma, nota-se que não são frequentes relatos de enucleação do globo ocular resultante de proptose traumática, o que torna importante a descrição deste caso. Em virtude disso, e em decorrência da situação que será relatada apresentar características peculiares, o presente relato de caso objetiva fornecer relevantes informações e contribuições para o desenvolvimento da oftalmologia e clínica cirúrgica veterinária.

## 2. RELATO DE CASO

Uma cadela, sem raça definida (SRD), de quatro meses de idade e pesando quatro quilos, foi atendida no Hospital Veterinário Universitário (HVU) da Universidade Federal do Piauí (UFPI), *Campus* Professora Cinobelina Elvas (CPCE). Na anamnese, o tutor relatou que no início do dia notou o animal com o olho direito inchado, demonstrando dor, sem interesse pelo alimento, triste e isolado. Vale ressaltar que essa alteração ocular havia surgido há mais de 12 horas antes do atendimento e o proprietário relatou que o animal convivia com outros cães já adultos. Ao exame físico, observou-se o globo ocular direito prolapsado com pupila não responsiva a estímulos fotomotores e sem reflexo consensual, conjuntiva hiperêmica, episclerite (inflamação do tecido episcleral superficial), córnea edemaciada, hematoma e hifema (acúmulo de sangue na câmara anterior do olho). A cadela também apresentou edema palpebral e presença de sujidades no olho afetado (Figura 1). Ademais, o animal apresentou frequência cardíaca de 180 bpm (batimentos por minuto), frequência respiratória de 40 mrm (movimentos respiratórios por minuto), temperatura retal de 36,8°C, grau de desidratação menor que 5%, TPC (tempo de perfusão capilar) menor que dois segundos, mucosas hipocoradas e linfonodos aumentados.

**Figura 1:** Globo ocular direito prolapsado em cadela filhote atendida no HVU - UFPI/CPCE.



Fonte: HVU – UFPI/CPCE

O exame complementar realizado foi o hemograma, o qual revelou uma discreta anemia normocítica normocrômica. No leucograma, a paciente apresentou leucocitose por neutrofilia absoluta sem desvio à esquerda, linfopenia relativa e monocitose absoluta. O plaquetograma estava dentro da normalidade (Tabela 1).

**Tabela 1:** Hemograma da cadela filhote atendida no HVU - UFPI/CPCE.

<b>HEMOGRAMA</b>				
<b>HERITROGRAMA</b>			<b>Valores de referência</b>	
Hemácias	5,2		5,5 – 7,0 x 10 <sup>6</sup> /μL	
Hemoglobina	11		11 – 15,5 g/dL	
Hematócrito	35		34 – 40 %	
VCM <sup>4</sup>	67		65 – 78 fL	
CHCM <sup>5</sup>	31		30 – 35 g/dL	
RDW <sup>6</sup>	--		12 – 15 %	
<b>LEUCOGRAMA</b>			<b>Valores de referência</b>	
Leucócitos totais	31.000		8.000 – 16.000 μL	
Neutrófilos	Relativa (%)	Absoluta (μL)	Relativa	Absoluta
Mielócitos	0	0	0 %	0 μL
Metamielócitos	0	0	0 %	0 μL
Bastonetes	4	1.240	0 – 1 %	0 - 300 μL
Segmentados	69	21.390	46 – 69 %	3.000 – 11.500 μL
Linfócitos	14	4.340	28 – 45 %	1.000 – 4.800 μL
Eosinófilos	1	310	1 – 5 %	100 – 1.250 μL
Basófilos	0	0	Raros	
Monócitos	12	3.720	1 – 10 %	150 – 1.350 μL
<b>PLAQUETOGRAMA</b>			<b>Valores de referência</b>	
Plaquetas	264.000		200.000 – 500.000 μL	

Fonte: HVU – UFPI/CPCE. Valores de referência de acordo com WEISS e WARDROP (2010).

O diagnóstico final foi de proptose do globo ocular direito, sendo a causa traumática a principal suspeita, devido ao contato da cadela com outros cães e ao tutor não relatar afecções anteriores no olho do animal. A enucleação foi selecionada como procedimento preferencial para resolver o caso devido ao intervalo prolongado entre a detecção da lesão e a busca por assistência médica, a presença de uma alta carga de corpos estranhos/sujidades observadas e ausência de reflexos pupilares.

<sup>4</sup> Volume Corpuscular Médio.

<sup>5</sup> Concentração da Hemoglobina Corpuscular Média.

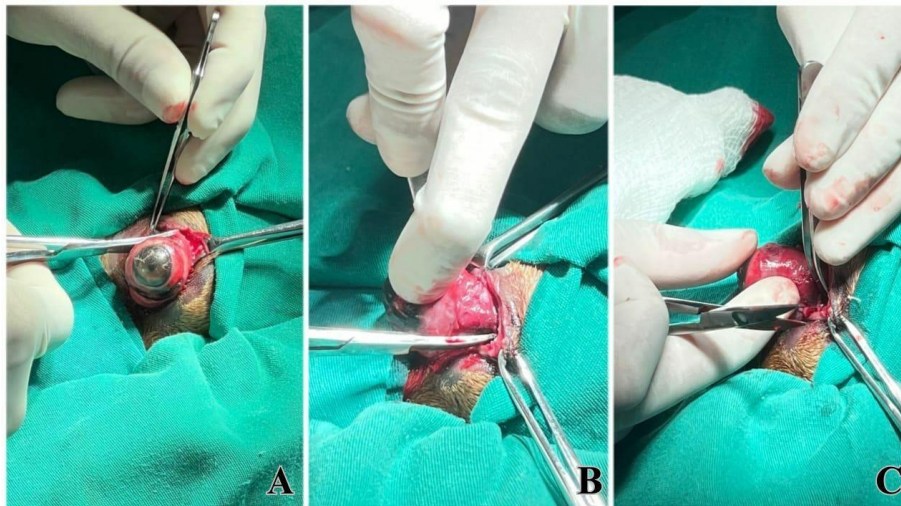
<sup>6</sup> *Red Cell Distribution Width* (Amplitude de Distribuição dos Glóbulos Vermelhos).

Inicialmente, no ambulatório, realizou-se a administração da medicação pré-anestésica que consistiu em Cetoprofeno<sup>7</sup> 2 mg/kg por via intramuscular e Tramadol<sup>8</sup> na dose de 4mg/kg, por via intramuscular. Dessa forma, realizou-se a tricotomia na região periocular direita. Posteriormente, o animal foi encaminhado para o centro cirúrgico.

Já no protocolo anestésico, na fase de indução, foram administrados primeiramente Propofol<sup>9</sup> 4 mg/kg e posteriormente Lidocaína<sup>10</sup> 1 mg/kg, ambos pela via intravenosa, logo após foi realizado o bloqueio local retrobulbar com Levobupivacaína<sup>11</sup> 2 mg/kg e a manutenção do plano anestésico foi feita utilizando Isoflurano<sup>12</sup> pela via inalatória. Para o controle da dor no período transoperatório foi utilizada infusão contínua de Fentanil<sup>13</sup> na dose 5 µg/kg/hora em bomba de infusão (Bomba LF Inject - Lifemed) em taxa de infusão de 20 mL/hora.

Previamente ao procedimento cirúrgico, o animal foi posicionado em decúbito lateral esquerdo e, dessa forma, foi realizada a antisepsia prévia e definitiva. Em seguida, realizou uma incisão de um centímetro no canto lateral do olho (cantotomia). Posteriormente, foi realizada a dissecação da musculatura do globo ocular (músculos oblíquos e reto) para a liberação do globo ocular (Figura 2).

**Figura 2:** Realização da cantotomia (A) e dissecação da musculatura do globo ocular (B e C).



Fonte: HVU – UFPI/CPCE.

<sup>7</sup> Biofen 10% - BIOFARM Química e Farmaceutica Ltda., Jaboticabal, SP, Brasil.

<sup>8</sup> Cloridrato de Tramadol - Laboratório Teuto Brasileiro S/A, Anápolis, GO, Brasil.

<sup>9</sup> Propovan® - CRISTÁLIA Produtos Químicos Farmacêuticos Ltda., Itapira, SP, Brasil.

<sup>10</sup> Lidovet® - LABORATÓRIO BRAVET LTDA., Rio de RJ, Brasil.

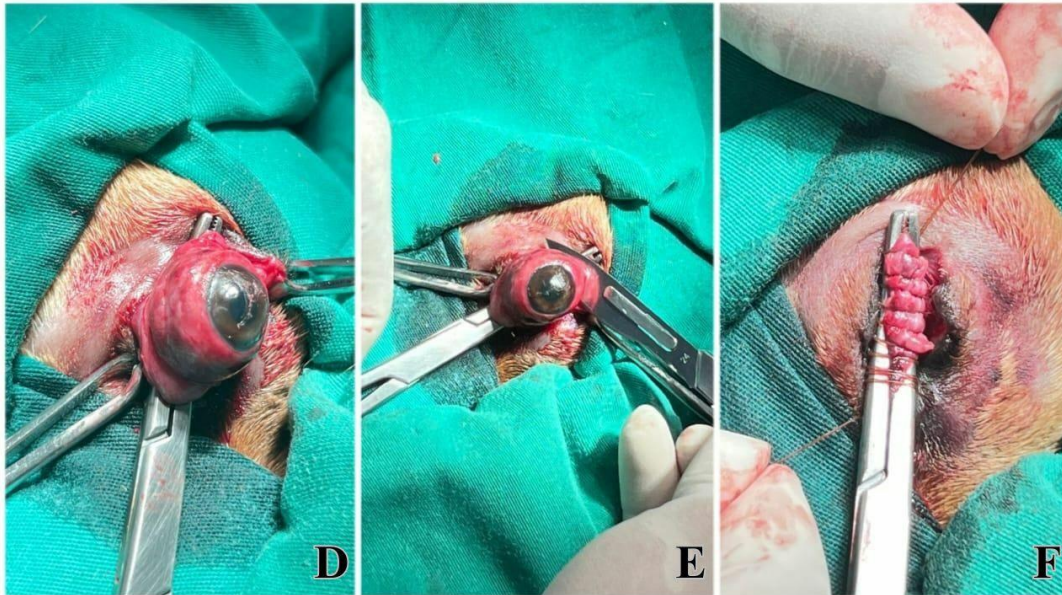
<sup>11</sup> Novabupi® - CRISTÁLIA Produtos Químicos Farmacêuticos Ltda., Itapira, SP, Brasil.

<sup>12</sup> Isoforine® - CRISTÁLIA Produtos Químicos Farmacêuticos Ltda., Itapira, SP, Brasil.

<sup>13</sup> Fentanest® - CRISTÁLIA Produtos Químicos Farmacêuticos Ltda., Itapira, SP, Brasil

Depois disso, foi realizado o pinçamento dos vasos sanguíneos e do nervo óptico, e fez-se a ressecção do globo ocular. Em seguida, com o fio Catgut Cromado 3-0<sup>14</sup>, realizou-se uma ligadura invaginante, adicionando-se mais uma outra ligadura para proporcionar uma maior ancoragem do vaso, sendo feita uma ligadura em massa (Figura 3). Com o mesmo tipo de fio também foi feita a redução do espaço morto.

**Figura 3:** Ligadura dos vasos sanguíneos e do nervo óptico (D), ressecção do globo ocular (E) e ligadura invaginante dos vasos sanguíneos e do nervo óptico (F).



Fonte: HVU – UFPI/CPCE.

Por fim, removeu-se as bordas palpebrais e realizou-se blefarorrafia (sutura das pálpebras) em padrão simples contínuo, com o fio de Polipropileno 3-0<sup>15</sup> (Figura 4). Após o término da cirurgia, foi administrada Dipirona<sup>16</sup> na dose de 25 mg/kg, por via subcutânea, no animal, e aplicou-se uma pomada tópica, no ferimento cirúrgico, denominada Vetaglós®<sup>17</sup>, cujo princípio ativo consiste em Sulfato de Gentamicina, Sulfanilamida, Sulfadiazina, Ureia e Palmitato de Vitamina A.

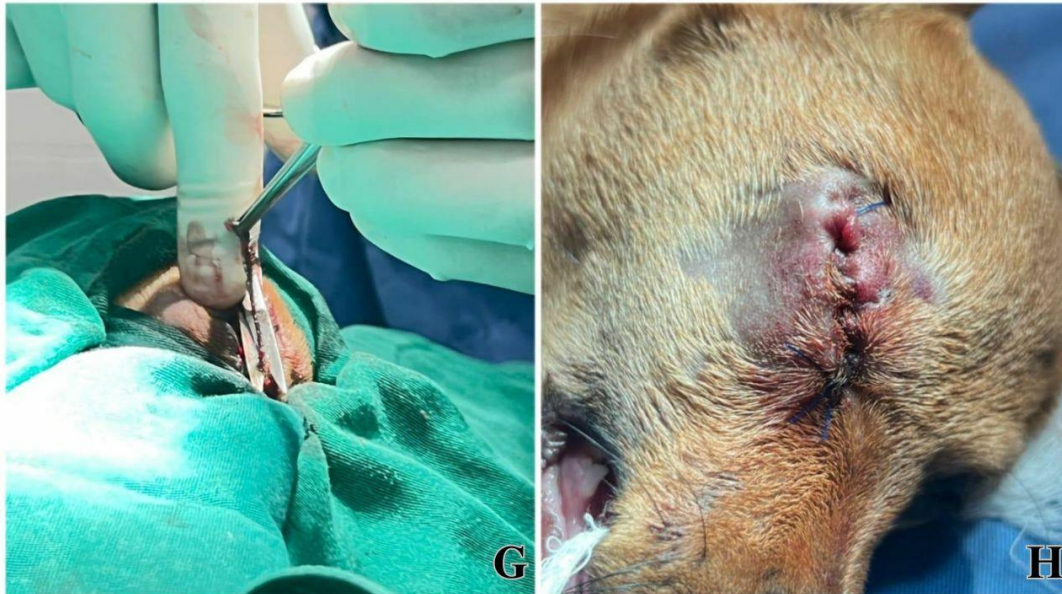<sup>14</sup> Shalon - Fios Cirúrgicos Ltda., São Luís de Montes Belos, GO, Brasil.

<sup>15</sup> Shalon - Fios Cirúrgicos Ltda., São Luís de Montes Belos, GO, Brasil.

<sup>16</sup> Algivet ® - Vetnil Indústria e Comércio de Produtos Veterinários, Louveira, SP, Brasil.

<sup>17</sup> Vetnil Indústria e Comércio de Produtos Veterinários, Louveira, SP, Brasil.

**Figura 4:** Ressecção das bordas palpebrais (G) e sutura simples contínua na pele (H).



Fonte: HVU – UFPI/CPCE.

Nos cuidados pós-cirúrgicos, foram prescritos os seguintes fármacos por via oral: os antibióticos Amoxicilina + Clavulanato de Potássio (20 mg/kg/BID/15 dias); Meloxicam (0,1 mg/kg/SID/três dias), para ação anti-inflamatória; Dipirona (25 mg/kg/TID/ cinco dias), para o controle de possível febre e/ou dor; e Entero Fort®<sup>18</sup> (3g/SID/10 dias), como suplemento alimentar. E para uso tópico foi prescrito Vetaglós<sup>19</sup> (aplicação sobre a ferida cirúrgica a cada 12 horas até a completa cicatrização), com o objetivo de combater infecções no ferimento cirúrgico e promover a cicatrização do mesmo. Cerca de 40 dias após o procedimento cirúrgico, o tutor informou que a cadela apresentou uma evolução cicatricial satisfatória do ferimento cirúrgico e também se apresentou estável, dentro das normalidades fisiológicas.

### 3. DISCUSSÃO

Neste caso, o tutor não soube ao certo o que levou a proptose ocular, mas considera-se a possibilidade de trauma devido o animal conviver com outros cães adultos. A suspeita corrobora com os relatos de Carozzo (2018) que dizem que em muitos casos, a proptose ocular ocorre como resultado de traumas contusos na região da cabeça, como atropelamentos, quedas de grandes alturas e mordidas.

<sup>18</sup> König do Brasil Ltda., Mairinque, SP, Brasil.

<sup>19</sup> Vetnil Indústria e Comércio de Produtos Veterinários, Louveira, SP, Brasil.



Correlacionando-se a enucleação ao sexo dos caninos, Gomes (2021) observou que a maioria dos cães enucleados eram do sexo masculino, porém a autora enfatizou que não há comprovadamente uma especificidade relacionada ao gênero do animal com a incidência de cirurgia de enucleação. Em relação à proptose ocular, foi visto no trabalho de Souza (2022) que não houve uma diferença significativa entre os sexos acometidos. Merlini *et al.* (2014), também tiveram resultados semelhantes em um estudo retrospectivo sobre casos de protrusão da glândula da terceira pálpebra, onde o sexo não mostrou ter influência no surgimento da afecção em cães e gatos.

Analisando-se a idade dos animais que são enucleados com frequência, Gomes (2021) evidenciou uma média de oito anos de idade, e esse resultado se aproxima do que foi mostrado na pesquisa de Hamzianpour *et al.* (2019). Desse modo, observa-se que pode haver uma concordância na correlação entre a faixa etária dos animais submetidos a enucleação.

No entanto, é importante ressaltar que o animal envolvido no caso em questão tinha apenas quatro meses de idade, o que representa uma idade significativamente mais jovem em comparação com a média relatada na literatura. Essa situação pode estar relacionada com o fato de que a cadela convivia com cães adultos, os quais poderiam demonstrar comportamentos de territorialismo e agressividade com o animal. Segundo Alcântara (2018), há uma alta porcentagem de cães com comportamento territorial, principalmente, do sexo masculino, além disso, em relação à agressividade, ela pode criar um cenário onde o cão acostumado a responder apenas com agressividade, se torne cada vez mais confiante e agrida outros cães que o incomodarem.

Em relação à predisposição racial de cães que frequentemente precisam ser submetidos à enucleação, a literatura mostra-se em consonância com o caso em questão. Gomes (2021) mostrou em seu estudo que animais de raça indefinida estiveram em maior representação, seguido da raça de *Bulldog* francês. Porém, a pesquisa também evidenciou um número maior de animais com características braquicéfalas a serem sujeitos ao procedimento cirúrgico. Marcon e Sapin (2021) e Carozzo (2018) observaram que a conformação anatômica do crânio pode estar relacionada com doenças oftálmicas, em crânios braquicefálicos o tamanho da abertura das pálpebras, a presença de pregas nasais e a exposição da esclera, podem ser predisposições ao desenvolvimento das enfermidades.

Entre os sinais clínicos observados em animais com proptose ocular, os mais frequentes incluem secreção ocular serosanguinolenta/hemorragica, tumefação das estruturas perioculares, hiperemia e manifestação de dor (Elias, 2022). Entretanto, é de suma importância avaliar o grau de comprometimento muscular nesses casos, a fim de determinar o prognóstico preciso da lesão. De acordo com Ali e Mostafa (2019), em situações de proptose ocular severa e comprometimento visual significativo, o prognóstico tende a ser ruim. Já quando ocorre a ruptura de três ou mais músculos extraoculares, o prognóstico é desfavorável, indicando-se a enucleação como medida terapêutica.

Carozzo (2018) adiciona que o reposicionamento ocular não deve ser indicado para casos onde há tecido necrótico ou altamente infeccionado sendo recomendado também a enucleação nessas situações. No caso descrito o animal apresentava episclerite, córnea hiperêmica e conjuntivas intensamente edemaciadas, não apresentou reflexo pupilar fotomotor e nem reflexo consensual; no leucograma da paciente observou-se intensa leucocitose o que pode indicar uma possível infecção se associada a presença de linfadenopatia. Levando em consideração o quadro da paciente e o tempo decorrido desde a observação da proptose pelo tutor até o atendimento médico, a conduta adotada para a resolução do problema foi a realização da enucleação.

Comumente, o procedimento cirúrgico de enucleação é iniciado pela cantotomia incisional da comissura lateral do olho. Ela é feita com o objetivo de proporcionar uma boa exposição das estruturas oculares. Essa incisão deve ter uma extensão de um a dois centímetros, podendo colocar-se uma pinça hemostática, primeiramente, de forma a diminuir a hemorragia e facilitar a exposição do globo ocular (Gomes, 2021; Souza, 2021; Souza, 2022; Souza *et al.*, 2022).

Como mencionado na descrição cirúrgica deste relato, é necessária a divulsão da musculatura ocular e secção dessas estruturas. Segundo Souza *et al.* (2022), esse método objetiva liberar o bulbo da cavidade anoftálmica e expor toda sua superfície interna. De acordo com Gomes (2021), a dissecação dos músculos permite que o globo seja mobilizado e deslocado em direção anterior. O pinçamento dos vasos sanguíneos e do nervo óptico, mencionado neste relato, também é uma etapa indispensável antes da ressecção do globo ocular, sendo ela mencionada por diversos autores (Gomes, 2021; Souza, 2021; Souza, 2022). Gomes (2021) ainda ressalta que nesse procedimento, nunca se deve tensionar o nervo óptico, para evitar lesão do quiasma óptico e comprometimento

do olho remanescente, e a secção do nervo deve ter uma distância de aproximadamente cinco milímetros do bulbo.

Assim como no presente relato, a literatura também menciona a necessidade de ligadura dos vasos sanguíneos e nervo óptico, após a ressecção do globo ocular (Souza, 2022). Neste caso relatado, o tipo de fio utilizado para a ligadura do nervo e vasos, e redução do espaço morto, foi absorvível (Catgut 3-0), com padrão de sutura invaginante dupla e simples contínuo, respectivamente. Na exenteração em um cão com hemangiossarcoma conjuntival, Bezerra *et al.* (2019) também relataram o uso de fio absorvível para o fechamento da conjuntiva, sendo ele o fio Poliglactina 910 4-0 (Vicryl®) em padrão de sutura contínuo simples.

Para a realização da sutura de pele, semelhantemente ao presente caso relatado, Souza (2022), também descreve a ressecção total da margem da pálpebra superior e inferior para que as bordas da pele se fechem. Gomes (2021) explica que a excisão das margens palpebrais seguida de sua sutura permite que as bordas da pele cicatrizem por primeira intenção numa superfície sem pelos ou cílios. A maioria dos estudos mostra que para a realização da sutura de pele o fio utilizado é o monofilamentar, não absorvível 4-0, em padrão simples contínuo ou simples separado (Gomes, 2021). Souza (2022) e Bezerra *et al.* (2019) destacam o uso do fio de Nylon 3-0, com padrão de sutura simples interrompido. A prescrição de antibiótico, anti-inflamatório e analgésico é o recomendado após procedimento de enucleação. Sendo também importante a aplicação de pomada tópica antibacteriana e cicatrizante sobre o ferimento cirúrgico (Gomes, 2021; Souza, 2022).

Em relação à recuperação após a cirurgia, no relato de caso, houve resultados positivos, onde o animal não apresentou anormalidades como hemorragias, dores ou infecções. A literatura também mostra que independentemente da causa que levou à ressecção do globo ocular, na maioria dos casos há uma recuperação satisfatória dos animais, sem intercorrências (Gomes, 2021; Souza, 2022; Souza *et al.*, 2022).

#### 4. CONCLUSÃO

No relato de caso, devido ao comprometimento da visão e dos tecidos adjacentes, houve a indicação e realização da enucleação do globo ocular. Esse procedimento, foi realizado de uma forma semelhante ao que é visto na literatura, embora, majoritariamente, ela descreva a enucleação em decorrência de diferentes afecções, não sendo

necessariamente traumáticas. Apesar disso, torna-se importante abordar sobre a enucleação em casos de proptose ocular traumática, em vista da grande frequência de ocorrência dessa afecção. No caso relatado o procedimento de enucleação mostrou-se eficiente, resultando em uma boa recuperação da paciente.

## REFERÊNCIAS

ALCÂNTARA, M. E. P. **Comportamento e comunicação entre cães domésticos durante atividades de socialização em um parque urbano: existe variação sexual e/ou racial?** Uberlândia, 2018. 32 f. Trabalho de Conclusão de Curso (Graduação em Ciências Biológicas) - Universidade Federal de Uberlândia, Instituto de Biologia.

ALI, K. M.; MOSTAFA, A. A. Clinical findings of traumatic proptosis in small-breed dogs and complications associated with globe replacement surgery. **Open Veterinary Journal**, Trípoli, v. 9, n. 3, p. 222-229, 2019.

ALVES, L. K.; SOUSA, É. A. P. Bloqueio retrobulbar para enucleação do bulbo ocular direito em gato após trauma: Relato de caso. **Pubvet**, Maringá, v. 17, n. 4, p. e1377-e1377, 2023.

BEZERRA, K. P. G. *et al.* Uso de resina acrílica no preenchimento de cavidade orbital após exenteração em um cão com hemangiossarcoma conjuntival. **Acta Scientiae Veterinariae**, Porto Alegre, v. 47, n. 1, p. 1-6, 2019.

CALDAS, G. D.; SILVA, M. G.; MENDES, W. N. N. Relato de Caso: Enucleação em Canino por Tumor Venéreo Transmissível. **RECIMA21-Revista Científica Multidisciplinar-ISSN 2675-6218**, Jundiaí, v. 4, n. 5, p. e453142-e453142, 2023.

CAROZZO, M. B. A. **Proptose ocular em cães e gatos: revisão literária**. Brasília, 2018. 15 f. Trabalho de Conclusão de Curso (Graduação em Medicina Veterinária) - Universidade de Brasília, Faculdade de Agronomia e Medicina Veterinária.

ELIAS, E. N. **Afecções da órbita em cães e gatos: revisão de literatura**. Porto Alegre, 2022. 39 f. Trabalho de Conclusão de Curso (Graduação em Medicina Veterinária) - Universidade Federal do Rio Grande do Sul, Faculdade de Veterinária.

GALIMBERTI, P. S. *et al.* Correção cirúrgica como tratamento de proptose de globo ocular em cão: Relato de caso. **Pubvet**, Maringá, v. 16, p. 5-10, 2021.

GOMES, I. I. L. **Causas de enucleação em cães: estudo retrospectivo**. Lisboa, 2021. 67 f. Dissertação de Mestrado (Medicina Veterinária) - Universidade Lusófona de Humanidades e Tecnologias.

HAMZIANPOUR, N. *et al.* Bilateral enucleation in dogs: A review of owner perceptions and satisfaction. **Veterinary ophthalmology**, Medford, v. 22, n. 5, p. 566-576, 2019.

MARCON, I. L.; SAPIN, C. F. Causas e correções da úlcera de córnea em animais de companhia – Revisão de literatura. **Research, Society and Development**, Vargem Grande Paulista, v. 10, n. 7, p. e57410716911-e57410716911, 2021.

MATTOS, M. J. T.; MARQUES, S. M. T. Capacitação para bombeiros da Companhia Especial de Busca e Salvamento – CBMRS: missão com cães. **UFRGS**, Porto Alegre, p. 1-233, 2020.

MERLINI, N. B.; GUBERMAN, U. C.; GANDOLFI, M. G.; SOUZA, V. L. de; RODAS, N. R.; RANZANI, J. J. T.; BRANDÃO, C. V. S. Estudo retrospectivo de 71 casos de protrusão da glândula da terceira pálpebra (2009-2013). **Arq. Ciênc. Vet. Zool. UNIPAR**, Umuarama, v. 17, n. 3, p. 177-180, jul./set. 2014.

SANTOS, M. P. *et al.* Enucleação em bovino com carcinoma de células escamosas atendido em Ouro Preto do Oeste - RO – relato de caso. **Revista Agrária Acadêmica**, Imperatriz, v. 5, n. 5, p. 72-79, 2022.

SOUZA, F. M. A. **Principais Indicações de Enucleação em Felinos: relato de caso.** Varginha, 2021. 44 f. Trabalho de conclusão de curso (Graduação em Medicina Veterinária) - Centro Universitário do Sul de Minas.

SOUZA, K. S. **Enucleação em paciente felino doméstico.** Araguaína, 2022. 39 f. Trabalho de Conclusão de Curso (Graduação em Medicina Veterinária) - Universidade Federal do Tocantins, *Campus Araguaína*.

SOUZA, L. S. *et al.* Aplicação de diferentes técnicas para correção de proptose ocular secundária a Síndrome da Doença Dentária Adquirida em *Cavia porcellus*. **Brazilian Journal of Animal and Environmental Research**, São José dos Pinhais, v. 4, n. 4, p. 6320-6334, 2021.

WEISS, D. J.; WARDROP, K. J. **Schalm's Veterinary Hematology**, 6<sup>a</sup> ed., Ames/EUA: Wiley-Blackwell, 2010. p. 1-1206.

## CONTRIBUIÇÃO DE AUTORIA

Marcilene dos Santos Leal: Conceitualização, curadoria de dados, investigação, metodologia, supervisão, visualização, escrita – rascunho original, escrita – revisão e edição.

Stefanie Cecília Passinho Feio: Conceitualização, curadoria de dados, metodologia, investigação, visualização, escrita – rascunho original.

Dayanne Anunciação Silva Dantas Lima: Conceitualização, curadoria de dados, metodologia, visualização, escrita – rascunho original.

Wagner Costa Lima: Conceitualização, curadoria de dados, investigação, visualização, supervisão, escrita – rascunho original.

Pedro Ferreira de Sousa Junior: Conceitualização, curadoria de dados, investigação, visualização, escrita – rascunho original.

Fernanda Vieira Henrique: Conceitualização, curadoria de dados, investigação, visualização, escrita – rascunho original.

Manoel Lopes da Silva Filho: Conceitualização, curadoria de dados, escrita – rascunho original.

Kenney de Paiva Porfírio: Conceitualização, curadoria de dados, escrita – rascunho original.