

## CARCINOMA DE CÉLULAS ESCAMOSAS (CCE) EM CÃO NA REGIÃO PREPUCIAL: RELATO DE CASO

Recebido em: 19/06/2023  
Aceito em: 20/07/2023  
DOI: 10.25110/arqvet.v26i1cont-016

Ytallo Junior Alves de Brito <sup>1</sup>  
Thaís Preisser Pontelo <sup>2</sup>

**RESUMO:** A expectativa de vida dos animais de companhia vem aumentando devido as mudanças comportamentais e de cuidados dos tutores. Em analogia, com as idades cada vez mais avançadas, é comum o desenvolvimento de doenças associadas, sendo o tumor o mais comum entre elas. Todavia, as neoplasias mais comuns na clínica de pequenos animais estão associadas ao sistema tegumentar. O carcinoma de células escamosas (CCE), ou carcinoma espinocelular, é uma neoplasia de epitélio, maligno, de crescimento lento e de baixo potencial metastático. Sua etiologia ainda não é precisamente conhecida e a causa exógena mais comum e descrita pela literatura é a exposição à luz ultravioleta, gerando consequentes lesões nas estruturas genéticas e imunogênicas na pele. Além disso, essas lesões apresentam-se de forma mais comum em animais de pelagem clara, com grande exposição solar e em áreas anatómicas hipopigmentadas. O prognóstico varia de acordo com a localização e o estágio clínico, sendo favorável o diagnóstico realizado precocemente, e o tratamento consiste na avaliação clínica seguida do protocolo adequado. O presente relato de caso tem como objetivo principal reunir e discutir informações associadas sobre o carcinoma de células escamosas em caninos e felinos, abordando aspectos clínicos e patológicos, a fim de facilitar o raciocínio sobre o CCE, desde sua abordagem inicial, até seu diagnóstico final e estadiamento.

**PALAVRA-CHAVE:** Carcinoma; Cães; Gatos; Neoplasia; Oncologia.

### SQUAMOUS CELL CARCINOMA (SCC) IN DOG IN THE PREPUTIAL REGION: CASE REPORT

**ABSTRACT:** The life expectancy of companion animals has been increasing due to behavioral and care changes of the guardians. In analogy, with the increasingly advanced ages, the development of associated diseases is common, the tumor being the most common among them. However, the most common neoplasms in the small animal clinic are associated with the integumentary system. Squamous cell carcinoma (SCC), or squamous cell carcinoma, is a malignant, slow-growing, low-potential metastatic epithelial neoplasm. Its etiology is not yet precisely known and the most common exogenous cause described by the literature is exposure to ultraviolet light, generating consequent lesions on the genetic and immunogenic structures in the skin. In addition, these lesions are more common in light-haired animals, with high exposure to the sun, and in hypopigmented anatomical areas. The prognosis varies according to the location and clinical stage, being favorable to the early diagnosis, and the treatment consists in the clinical evaluation followed by the appropriate protocol. The present case report has as

<sup>1</sup> Graduando em Medicina Veterinária. Faculdade Anhanguera - Divinópolis.

E-mail: [ytallojunioralvesbrito@gmail.com](mailto:ytallojunioralvesbrito@gmail.com)

<sup>2</sup> Doutora em Ciências Veterinárias. Faculdade Anhanguera - Divinópolis.

E-mail: [thais.pontelo@kroton.com.br](mailto:thais.pontelo@kroton.com.br)

its main objective to gather and discuss associated information about squamous cell carcinoma in canines and cats, addressing clinical and pathological aspects, in order to facilitate the reasoning about the CCE, from its initial approach, to its final diagnosis and staging.

**KEYWORD:** Carcinoma; Dogs; Cats; Neoplasm; Oncology.

## CARCINOMA DE CÉLULAS ESCAMOSAS (CCE) EN PERRO DE LA REGIÓN PREPUCCIAL: REPORTE DE UN CASO

**RESUMEN:** La esperanza de vida de los animales de compañía ha ido en aumento debido a los cambios de comportamiento y cuidado de los guardianes. Por analogía, con las edades cada vez más avanzadas, el desarrollo de enfermedades asociadas es común, siendo el tumor el más común entre ellos. Sin embargo, las neoplasias más comunes en la clínica de animales pequeños se asocian con el sistema tegumentario. El carcinoma epidermoide (CCE), o carcinoma epidermoide, es una neoplasia epitelial metastásica maligna de crecimiento lento y bajo potencial. Su etiología aún no se conoce con precisión y la causa exógena más común descrita por la literatura es la exposición a la luz ultravioleta, generando lesiones consecuentes en las estructuras genéticas e inmunogénicas de la piel. Además, estas lesiones son más comunes en animales de pelo claro, con alta exposición al sol, y en áreas anatómicas hipopigmentadas. El pronóstico varía según la localización y el estadio clínico, siendo favorable al diagnóstico precoz, y el tratamiento consiste en la evaluación clínica seguida del protocolo adecuado. El presente reporte de caso tiene como objetivo principal reunir y discutir información asociada sobre el carcinoma epidermoide en caninos y gatos, abordando aspectos clínicos y patológicos, con el fin de facilitar el razonamiento sobre el CCE, desde su abordaje inicial, hasta su diagnóstico final y estadificación.

**PALABRAS CLAVE:** Carcinoma; Perros; Gatos; Neoplasia; Oncología.

### 1. INTRODUÇÃO

Ao longo do processo evolutivo, a medicina veterinária vem se expandindo cada vez mais para atender as demandas dos animais domésticos ou de produção, decorrente do aumento da expectativa de vida. A melhoria dos métodos diagnósticos e clínicos em medicina veterinária vem promovendo aumento na taxa de sobrevivência dos animais de estimação, os quais começam a apresentar doenças diretamente relacionadas com o envelhecimento. Entre elas, o tumor apresenta-se como uma doença de grande impacto, sendo o principal responsável pela morte de cães e gatos idosos. (JERICO, M.M; *et al.*, 2015.)

A oncologia veterinária é uma especialidade que procura estudar as neoplasias dos animais sendo também chamada de cancerologia. Ramo esse, que investiga os tipos de novos crescimentos celulares de maneira progressiva, descontrolada e a forma como se desenvolvem no organismo, o que a torna extremamente importante na medicina

preventiva e terapêutica. Dentre as neoplasias atendidas na rotina veterinária, as mais comuns, estão relacionadas ao sistema tegumentar (DALECK, C.R *et al.*, 2016.), tendo em vista sua ampla e diversificada funcionalidade, na qual pode-se destacar como uma das mais importantes funções a proteção externa do organismo.

A pele é composta por dois estratos, a epiderme e a derme, contendo também seus anexos. A epiderme, é a camada mais superficial, constituída por epitélio pavimentoso estratificado, e a derme por tecido conjuntivo e vascularizado. Em relação aos anexos, fazem parte as glândulas sebáceas, sudoríparas e folículos pilosos (KONING, H.E; *et al.*, 2021.). Sendo assim, as chances de se desenvolver uma neoplasia na pele são grandes, isso pelo fato desta conter diversas estruturas anatômicas e fisiológicas, que incluem camadas de queratinócitos com melanócitos, células de langherhans, células de merkel, fibroblastos, células hematopoiéticas e anexos. Assim é evidenciado uma grande variação entre os tipos celulares em um mesmo local e a possibilidade de diferenciações celulares sejam elas malignas ou benignas (SANTOS, R.L; *et al.*, 2016).

Os tumores malignos associados ao epitélio são denominados carcinomas, sendo comum na clínica de cães e gatos (GREGÓRIO SICCHIERI *et al.*, 2023). Também conhecido como carcinoma espinocelular ou epidermóide (CCE), o carcinoma de células escamosas é um tumor de epiderme com diferenciação escamosa, sendo uma neoplasia epitelial maligna, originada nos queratinócitos, (RHODES, K. H *et al.*, 2014.), imunologicamente, a epiderme atua como estrato mais superficial do sistema imunológico. Os queratinócitos participam ativamente e inicialmente na inibição da resposta imunológica cutânea, sendo eles mediadores inflamatórios. Além disso, também é função dos queratinócitos, a produção de interleucina I (IL-1), dentre outras citocinas, que quando combinadas atuam diretamente na defesa do organismo. Entretanto, devido ao multifatorial das células imunocompetentes presentes na derme e na epiderme, bem como a capacidade dos modificadores de resposta biológica, a pele deve ser vista como um órgão imunológico, sendo que qualquer agravante na pele provoca em diminuição de proteção externa, estando o indivíduo susceptível a alguma enfermidade ou mecanismo de imunossupressão. (SANTOS, R.L; *et al.*, 2016).

Desse modo, o carcinoma de células escamosas, tem como principal fonte causadora a radiação causada pela prolongada exposição solar, e é geralmente precedido pela condição pré-cancerosa denominada de queratose actínica (ou carcinoma *in situ*) além de ser uma dermatose pré-maligna (CUNHA, 2021).

Todavia, é um tumor maligno que pode surgir na epiderme ou mucosa, sendo localmente invasivo na maioria dos casos. O potencial metastático é baixo e é frequentemente caracterizado por ulceração superficial, com margens endurecidas. (SANTOS, R.L; *et al*, 2016).

Em caninos levemente pigmentados ou brancos, as regiões expostas à luz solar quando em decúbito ventral são as mais acometidas, como exemplo as áreas anatômicas do tronco, pernas, escroto, lábios e leito ungueal. As raças com maior predisposição a CCE são Rottweiler, Setter, Labrador Rrtreiver, Scottish Terrier, e Dachshund (SANTOS, R.L; *et al*, 2016). Já os felinos, são mais acometidos aqueles que apresentam a pelagem de cor branca e olhos azuis, ou os que possuem áreas de hipopigmentação, com pouca pelagem no local mais predisposto a neoformação inflamatória. Em geral afeta animais mais velhos, não havendo predisposição racial ou sexual conhecida. (SOUZA, T.M; *et al*, 2006).

Por sua vez, a ação do fator exógeno da radiação solar na causa do carcinoma das células escamosas são os raios ultravioletas (UV). Imunogenicamente, os raios UV causam hiperemia tecidual e infiltração leucocítica, induzindo também a peroxidação lipídica e aumento da produção de prostaglandinas (CUNHA, 2021), além da mutação do ácido desoxirribonucleico (DNA), e do gene supressor de p53- que é responsável por ocasionar de 53% a 32% dos tumores epiteliais, incluindo o carcinoma de células escamosas. (ROSOLEM, M.C. *et al*, 2012).

Os CCE apresentam lesões semelhantes a feridas crônicas, com regiões espessadas, eritematosas, com descamação superficial, crostas e cicatrizes, podendo ser confundido com úlceras benignas ou dermatites em seu estágio inicial. Os aspectos das lesões visualizados macroscopicamente, dependem da etiologia e do grau de evolução da doença. São características predominantes placas ulceradas, com presença ou não de infecções secundárias, tendo como resultado acúmulo exsudativo neutrófilico ou lesões verrucosas. Histologicamente, observa-se células bem diferenciadas, com queratinização centralizada, esse tipo de tumor é localmente invasivo, e de crescimento lento, com baixo potencial metastático, e em caso de metástase, esta ocorrerá inicialmente nos linfonodos regionais e posteriormente no pulmão, mas só são encontradas em casos avançados. (SANTOS, R.L; *et al*, 2016).

Á princípio, além da anamnese e exame físico detalhados, torna-se essencial fazer o estudo citológico e/ou histopatológico das lesões, para obter um diagnóstico definitivo

do CCE. A citologia fornece um diagnóstico presuntivo, sendo a biópsia, seguida da análise histopatológica o meio confirmativo (JERICÓ, M.M; *et al*, 2015). De maneira geral, a técnica citopatológica, pode ser inicialmente mais vantajosa para o clínico e para o tutor, por ser menos invasiva e de baixo custo. Todavia, somente a partir do exame histopatológico pode-se classificar o CCE em: bem diferenciado, moderadamente diferenciado, pouco diferenciado, que corresponde a patogenicidade da lesão e sua malignidade.

O prognóstico do carcinoma epidermóide depende da localização da lesão e do estágio clínico. O diagnóstico precoce é favorável ao paciente. Além disso, o tratamento do carcinoma de células escamosas, vem se modificando e evoluindo constantemente, sendo os mais comuns, a quimioterapia que pode ser administrada por vias tópicas, intralesional ou sistêmica, a radioterapia que age com o principal objetivo de matar células neoplásicas, evitando atingir as células sadias vizinhas e sendo usada quando é contraindicado métodos cirúrgicos ou quimioterápicos. Além da eletroquimioterapia, criocirurgia e cirurgia de excisão.

A importância dessa pesquisa se dá pelo aumento de diferentes enfermidades neoplásicas que acometem os animais de companhia. Tendo em vista os poucos relatos na literatura sobre o CCE, o presente estudo fornece informações desde o diagnóstico inicial do tumor até o tratamento final, colaborando assim com as terapêuticas que podem ser empregadas nesse tipo de neoplasia. Diante disso, o presente estudo, teve como objetivo, dissertar sobre a abordagem prática do CCE no âmbito da medicina veterinária, discutindo os principais tópicos da doença e relatar um caso de um cão sem raça definida com idade superior a 5 anos de idade que apresentou o tumor na região prepucial.

## 2. RELATO DE CASO

Um cão sem raça definida, (SRD) macho, com idade superior a 5 anos, pesando 5,0 kg foi atendido na clínica médica veterinária situada na cidade de Perdigoão-MG. O animal chegou à clínica após resgate, apresentando tumor ulcerativo em região prepucial direita e esquerda, com extensa proliferação, presença de necrose e material exsudativo, com aspecto característico de carcinoma de células escamosas ulcerativa (Figura 1).

No hemograma, o animal apresentou alterações sugestivas de anemia com hemácias anisocíticas com raras microcíticas e discreta hipocromia. No leucograma, apresentou leucocitose neutrofilica, e aumento do volume médio das plaquetas. Além

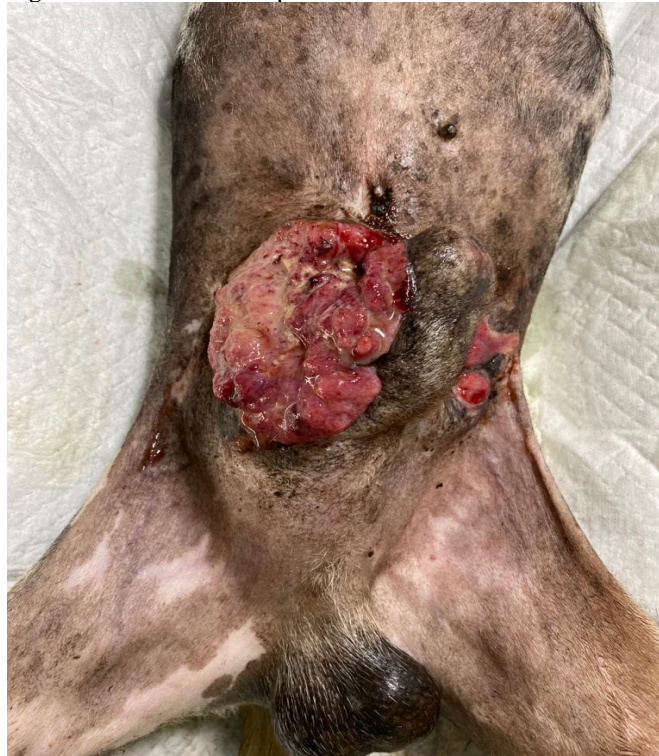

disso, na pesquisa de hemoparasitoses, foram encontrados achados de babesiose. Todas essas alterações foram corrigidas terapêuticamente, antes do processo de tratamento para CCE, o qual o animal foi submetido. Os tratamentos, foram baseados em protocolos clínicos e terapêuticos da clínica de pequenos animais.

Posteriormente, continuando a pesquisa de CCE, foi realizada a pesquisa citológica, sendo utilizado a citologia de punção aspirativa. A citologia de punção aspirativa por agulha fina (PAAF) é um tipo de biópsia realizada com uma pequena agulha de calibres 21 a 25 para obter amostras de tecido e líquido a partir de lesões sólidas ou císticas. Sua principal vantagem na clínica, tanto para o animal, quanto para o tutor, além do baixo custo, é que o mesmo pode ser realizado ambulatorialmente, dispensando anestesia, podendo o paciente assumir as suas atividades logo após o exame devido sua característica de procedimento pouco invasivo (JERICÓ, M.M; *etal*, 2015).

Os achados microscópicos do material coletado, foram lesões de caráter neoplásico presentes epitelialmente tendo como diagnóstico morfológico, neoplasia epitelial maligna, que associado a anamnese e exames complementares teve como diagnóstico final, o CCE.

Figura 1. Lesão ulcerada por carcinoma de células escamosas.



Fonte: Arquivo pessoal, foto autorizada pela clínica. (2023)

### 3. DISCUSSÃO

O tratamento para CCE é baseado nos fatores patológicos e clínicos da doença e do animal acometido. Visto que, a lesão tem baixo potencial metastático e grande potencial invasivo, adotar terapêuticas que controle a taxa de invasão, e minimizem os impactos patogênicos da doença é individual de cada profissional, que dentro dos conceitos e normas éticas e técnicas visam o melhor para o animal (DALECK, C.R *et al.*, 2016.). De acordo com, Gregório Sicchieri (2023, p.26), existem eficientes abordagens terapêuticas, mas que devem ser planejadas adequando-se ao casos, tendo em mente a sua extensão e fatores intrínsecos ligado ao paciente e a neoplasia. Além disso, o prognóstico de um paciente com neoplasia depende do conhecimento da natureza e do agravamento da doença. Assim, dois passos cruciais na abordagem de um animal com carcinoma de células escamosas são o diagnóstico e o estadiamento (CÉSAR CRUZ DOS SANTOS, 2021).

Os tratamentos descritos pela literatura, variam de acordo com o grau de acometimento da patologia, e da disponibilidade clínica e cirúrgica dos profissionais. A quimioterapia é escolhida quando não for possível fazer a ressecção do tumor, indicada para controle de invasão metastática e indicada para aumentar a expectativa de vida do paciente, sendo realizada por via intratumoral sistêmica ou subcutânea (LENZI BROLLO *et al.*, 2014). Já a radioterapia, consiste no controle de tumores localizados e sólidos com intuito de cura ou como tratamento paliativo. A radiação atua destruindo as células por meio de deposição de energia no DNA ou próximo dele, porém essa opção de tratamento não é considerada eficiente no tratamento do CCE (LENZI BROLLO *et al.*, 2014).

O tratamento de eleição para o CCE é a cirurgia, porém a eletroquimioterapia tem sido amplamente utilizada como modalidade terapêutica, associada à cirurgia ou como terapia única (SPELFER, K. S.; BARRA, C. N, 2020). A eletroquimioterapia, consiste em uma associação de agentes antineoplásicos associados a correntes de pulso elétrico controlados, com objetivo de formação de poros na membrana celular, sendo eles reversíveis, potencializando a ação dos fármacos que são utilizados (CUNHA, 2021). Além de ser um tratamento com uma técnica simples é também de baixo custo, a eletroquimioterapia pode ser utilizada isoladamente, sendo necessário sedação para realização desse procedimento (CUNHA, 2021). Contudo, ainda relacionado as abordagens terapêuticas, a criocirurgia, é um método que causa destruição dos tecidos provocada pelo congelamento e descongelamento na aplicação de substâncias

criogênicas, principalmente nitrogênio líquido, no tecido, e que deve ser utilizada com base na extensão da lesão existente (LENZI BROLLO et al., 2014).

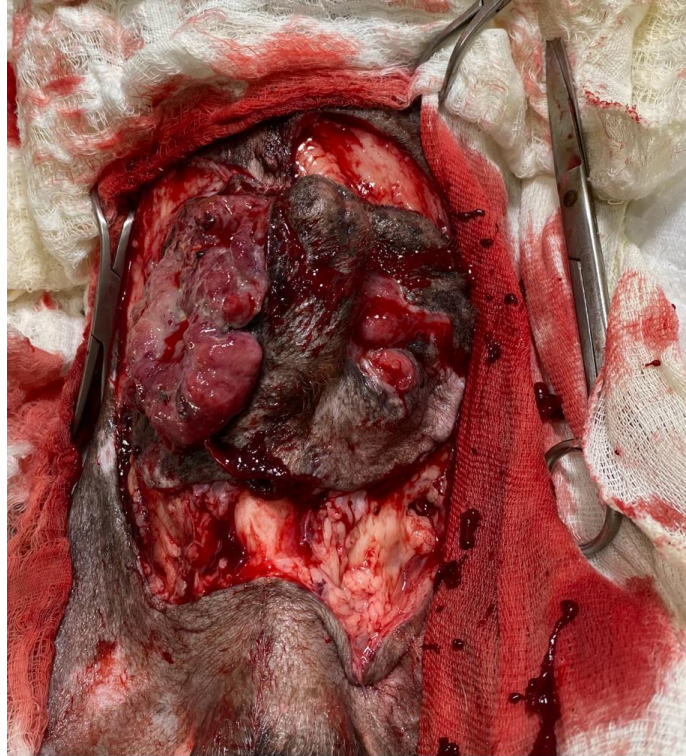
A terapêutica adotada para o caso em discussão, foi a cirurgia excisional com margem de segurança e enxerto epitelial (figura 2). A cirurgia é uma modalidade terapêutica utilizada para diversos fins, sendo objetivo principal de uma cirurgia oncológica, eliminar todas as células neoplásicas que existam (CÉSAR CRUZ DOS SANTOS, 2021). Ainda segundo, César Cruz dos Santos (2021, p.17) “isto implica uma remoção de todo o tecido tumoral acompanhado de uma margem de tecido saudável, sendo a cirurgia o método de tratamento mais indicado para o CCE, podendo-se alcançar, numa percentagem elevada de doentes, a cura completa desde que se verifique completa excisão do tumor.”

A avaliação pré-operatória consistiu no exame físico, exames laboratoriais e correção de distúrbios por alterações. Após, foi realizado estudos do protocolo anestésico a ser utilizado, avaliando condições do animal e do procedimento, e no pós operatório foi realizado antibioticoterapia, com cefalexina sódica 300mg, na dose de 30mg/kg, no período de doze dias e de 12/12 horas e meloxicam 0,5mg, sendo administrado 0,01mg/kg, durante cinco dias. Além disso, foram utilizados tramadol 2mg/kg, duas vezes ao dia, durante 3 dias e dipirona 25mg/kg, para manutenção analgésica.

Visto os riscos associados em qualquer intervenção cirúrgica, os responsáveis foram comunicados do procedimento, bem como os seus riscos, e cuidados pré e pós-operatório, concordantes com o comunicado, assinam os termos do procedimento a ser realizado. Portanto, a excisão cirúrgica foi realizada com o animal monitorado constantemente, com ampla margem de segurança, em tempo hábil, e com sucesso pós-operatório (figura3). O tratamento e acompanhamento do animal, teve duração superior a 5 meses, tendo como resultado final, bom condicionamento e estadiamento da lesão, recuperação dos tecidos e melhora da qualidade de vida do paciente em questão (figura 4).

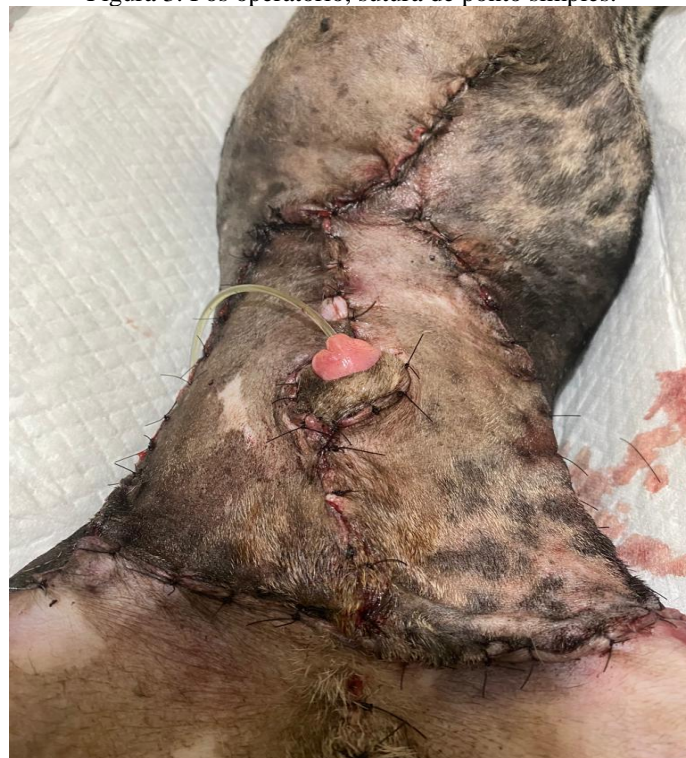

Figura 2. Excisão cirúrgica com margem se segurança.



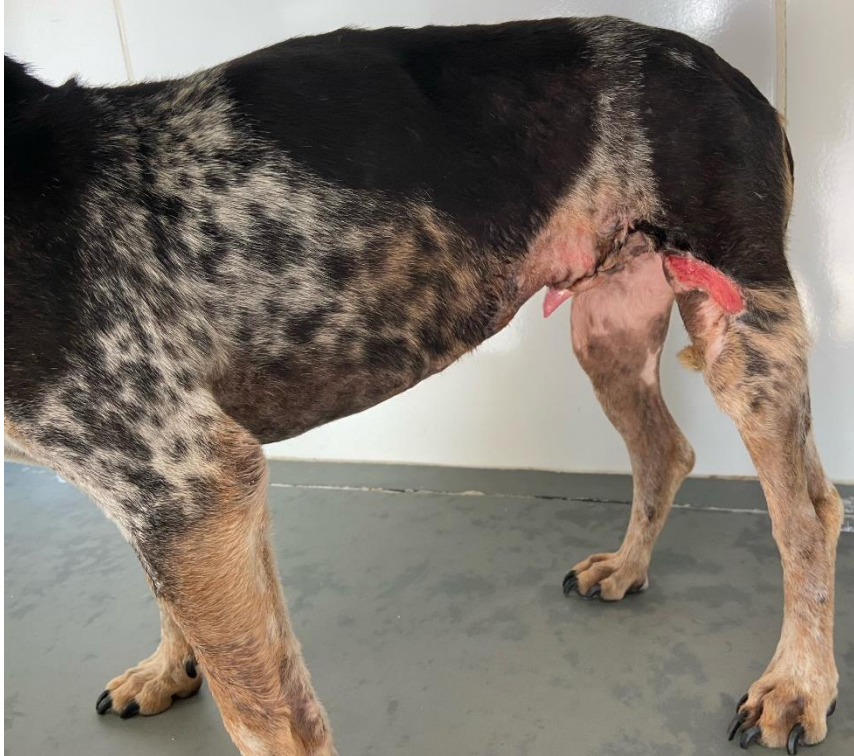Fonte: Arquivo pessoal, foto autorizada pela clínica. (2023)

Figura 3. Pós operatório, sutura de ponto simples.



Fonte: Arquivo pessoal, foto autorizada pela clínica. (2023)

Figura 4. Recuperação, cicatrização pós cirúrgica e ausência de massa tumoral



Fonte: Arquivo pessoal, foto autorizada pela clínica. (2023)

#### 4. CONSIDERAÇÕES FINAIS

O presente estudo buscou discutir o CCE, uma neoplasia que afeta o tecido epitelial, podendo ser invasiva ou não, abordando as possibilidades de tratamento usados. Ressalta-se que a escolha do tratamento é de suma importância e responsabilidade do médico veterinário que, de maneira crítica, avalia as condições de evolução neoplásica e técnicas no âmbito cirúrgico disponível. Vale ressaltar que, para diagnóstico definitivo da enfermidade, é indispensável técnicas clínicas do profissional habilitado. O presente trabalho, limitou-se ao estudo de apenas um caso clínico, que teve como abordagem terapêutica, a excisão cirúrgica, com bom prognóstico após o acompanhamento final. Todavia, espera-se, que esse estudo contribua para aprendizado e inovações constantes no ramo da oncologia veterinária, com métodos preventivos, que serão eficientes na diminuição de doenças neoplásicas epiteliais. Além disso, relacionado as perspectivas futuras da oncologia, o principal desafio a ser suprido é o diagnóstico precoce, o que prolonga as chances de sobrevivência e com melhores respostas ao tratamento. Ainda assim, outro ponto, é promoção de abordagens menos agressivas ao paciente com neoplasia, mas que melhorem a qualidade de vida. Contudo, almeja-se que através deste, possa-se auxiliar as revisões futuras na descrição dos diversos tratamentos neoplásicos, incluindo

o do CCE, além de promover conhecimento acerca do tema, aos profissionais atuantes, estudantes e tutores, atendendo a cada dia as demandas dos animais de companhia.

## REFERÊNCIAS

- CUNHA, R.M.C. Carcinoma de células escamosas em cão: Eletroquimioterapia associada ou não a cirurgia e a correlação com a sobrevida. 2021. Tese de doutorado em ciência animal -, Belo Horizonte, 2021. Disponível em: <https://vet.ufmg.br/tese-e-dissertacao/carcinoma-de-celulas-escamosas-em-cao-eletroquimioterapia-associada-ou-nao-a-cirurgia-e-correlacao-com-a-sobrevida/>. Acesso em: 8 maio 2023.
- DALECK, C. R. et al. Oncologia em Cães e Gatos. Segunda edição. ed. [S. l.]: Roca, 2016. 466 p. ISBN 9788527729376
- Dissertação (Mestrado em Concentração em Patologia Veterinária) – Universidade Federal de Santa Maria, Santa Maria, 2005.
- JERICÓ, M.M; et al. Tratado interno de medicina veterinária de cães e gatos. Primeira edição. ed. Rio de Janeiro: Roca, 2015. 7047 p. ISBN 978-85-277-2666-5.
- KONIG, H. E.; LIEBICH, H. G. Anatomia dos animais domésticos: texto e atlas colorido. 7.ed.Porto Alegre: ARTMED, 2021. 856 P.
- REECE – Dukes- Fisiologia dos Animais Domésticos. 12a ed. Rio de Janeiro: Editora Guanabara Koogan S.A., 2006. 926
- RHODES, KAREN HELTON et al. Dermatologia em pequenos animais. Segunda edição. ed. São Paulo: Roca, 2014. 657 p.
- RODASKI, S; PIEKARZ, C. H. Epidemiologia e Etiologia do Câncer. In: DALECK, C. R.; DENARDE, A. B.; RODASKI, S. Oncologia em Cães e Gatos. São Paulo: Roca, 2009. cap. 1, p.1-23.
- ROSOLEM, M.C., MOROZ, L.R. e RODIGHERI, S.M. Carcinoma de células escamosas em cães e gatos - Revisão de literatura. PUBVET, Londrina, V. 6, N. 6, Ed. 193, Art. 1299, 2012.
- SANTOS, C.C.C. dos. Carcinoma de células escamosas da cabeça em gato: caracterização com recurso a tomografia. 2021. 65 p. Tese de dissertação de mestrado integrado em medicina veterinária (Mestrado) - Universidade de Lisboa- Faculdade de medicina veterinária, [S. l.], 2021.
- SANTOS, RENATO DE LIMA et al. Patologia Veterinária. Segunda edição. ed. Rio de Janeiro: Roca, 2016. 842 p. ISBN 978-85-277-2666-5.
- SICCHIERI, B.G; *et al.* Carcinoma de células escamosas de plano nasal em felino: Abordagem- clínico- Histopatológica-Relato de caso. Revista de medicina veterinária do UNIFESO, unifeso, v. 3, n. 1, 2023.
- SOUZA, T. M. Estudo retrospectivo de 761 tumores cutâneos em cães. 2005. 296f.
- SPELFER, K. S.; BARRA, C. N. Eletroquimioterapia como tratamento de carcinoma espinocelular em felino: relato de caso. Arquivos de Ciências Veterinárias e Zoologia da UNIPAR, Umuarama, v. 23, n. 2cont., e2304, 2020