

## CARACTERÍSTICAS GERAIS DOS NEURÔNIOS MIOENTÉRICO DO SEGMENTO INTESTINAL MÉDIO DO PACU *Piaractus mesopotamicus* (Holmberg, 1887) (Teleostei: Serrasalminidae)

Sandra Regina Stabile\*\*  
Giovana Rodrigues Alves\*\*\*  
Ricardo de Melo Germano\*  
Marcílio Hubner de Miranda-Neto\*\*

STABILLE, S.R; ALVES, G.R; GERMANO, R.M; MIRANDA-NETO, M. H. Características gerais dos neurônios mioentérico do segmento intestinal médio do pacu *Piaractus mesopotamicus* (Holmberg, 1887) (Teleostei: Serrasalminidae). *Arq. Ciênc. Saúde Unipar*, 6 (1): 3-9, 2002.

**RESUMO:** Considerando a importância do plexo mioentérico nos processos digestivos e a escassez de dados sobre o referido plexo em peixes, realizamos a análise morfológica e quantitativa dos neurônios mioentéricos do segmento intestinal médio de *Piaractus mesopotamicus*. Os objetivos foram fornecer subsídios ao conhecimento do plexo mioentérico de peixes. Para tanto, utilizamos os segmentos intestinais médios de sete exemplares de *P. mesopotamicus*. Das amostras foram obtidas cortes histológicos corados pelos métodos de HE, Azan e Van Gieson e preparados de membrana corados pelo método de Giemsa. O material foi analisado ao microscópio de luz para localização, mensuração e quantificação de neurônios. O plexo mioentérico, formado por neurônios isolados e por gânglios esparsos, localizou-se entre as camadas longitudinal e circular da túnica muscular, sendo também observado entre os feixes da camada circular. No intestino do *P. mesopotamicus*, o plexo mioentérico tem uma densidade de 18.699 neurônios/cm<sup>2</sup>, sendo 22,8%, 52,8% e 24,4% neurônios pequenos, médios e grandes, respectivamente.

**PALAVRAS-CHAVE:** intestino; neurônios; plexo mioentérico; peixe; *Piaractus mesopotamicus*.

### GENERAL CHARACTERISTICS OF THE MYENTERIC NEURONS OF THE MEDIUM INTESTINAL SEGMENT OF *Piaractus mesopotamicus* (Holmberg, 1887) (Teleostei: Serrasalminidae)

STABILLE, S.R; ALVES, G.R; GERMANO, R.M; MIRANDA-NETO, M. H. General characteristics of the myenteric neurons of the medium intestinal segment of *Piaractus mesopotamicus* (Holmberg, 1887) (Teleostei: Serrasalminidae). *Arq. Ciênc. Saúde Unipar*, 6 (1): 3-9, 2002.

**ABSTRACT:** Considering the importance of the myenteric plexus in the digestive processes and the shortage of data on the referred plexus in fish, we carried out the morphological and quantitative analysis of the myenteric neurons of the medium intestinal segment of *Piaractus mesopotamicus*. The goals were to supply fundamentals to the knowledge of the fish myenteric plexus. For such, we used the medium intestinal segment of seven specimens of *P. mesopotamicus*. From the samples were obtained histological sections stained with HE, Azan and Van Gieson methods, as well as Giemsa-stained whole-mount preparations. The material was analyzed at the light microscope for the location, measurement and quantification of neurons. The myenteric plexus, formed by isolated neurons and scattered ganglia, was located between the longitudinal and circular layers of the muscular tunica, being also observed among the fibers of the circular layer. In the intestine of *P. mesopotamicus* the myenteric plexus has an average density of 18,699 neurons/cm<sup>2</sup>, being 22.8%, 52.8% and 24.4% small, medium and large neurons, respectively.

**KEY WORDS:** fish; intestine; myenteric plexus; neurons; *Piaractus mesopotamicus*.

#### Introdução

O pacu *Piaractus mesopotamicus* pertence à família Characidae e sub-família Myleinae, distribui-se amplamente através da Bacia do Prata, ocorrendo principalmente no Pantanal matogrossense (LIMA, 1981).

Dentre as características deste peixe, ressaltam-se a rusticidade e o hábito alimentar onívoro, com forte tendência para herbívoro (MENDONÇA, 1984). Por ter um bom crescimento e grande aceitação pelo mercado consumidor, é uma espécie amplamente cultivada nos tanques de

\* Professor do Curso de Ciências Biológicas da Unipar Campus Paranavaí - Paranavaí-PR.

\*\*Professor do Departamento de Ciências Morfofisiológicas da Universidade Estadual de Maringá.

\*\*\*Técnico da Universidade Estadual de Maringá.

Endereço: Sandra Regina Stabile. Av. Colombo. 5790. 87020-900, Maringá, Paraná, Brasil.

piscicultura pelo seu valor comercial (ROMAGOSA, 1991). Contudo, apesar do considerável conhecimento disponível sobre sua biologia e cultivo, informações sobre a morfologia e fisiologia de seu aparelho digestório são escassas.

LUENGO (1965), NIKOLKAYA & VERIGINA (1974), HOFER (1988) e VERIGINA (1990) comentam que o hábito alimentar dos peixes exerce modificações na estrutura seu aparelho digestório.

O plexo mioentérico tem sido amplamente estudado, principalmente em mamíferos, por diferentes autores e por meio de métodos e condições experimentais variados (Dogiel *apud* FURNESS & COSTA, 1987; IRWIN, 1931; MATSUO, 1934; FILOGAMO & VIGLIANI, 1954; TAFURI, 1958; JUNQUEIRA *et al.*, 1958; LEAMING & CAUNA, 1961; MASLENNIKOVA, 1962; GABELLA, 1971; BARBOSA & TAFURI, 1983; FURNESS *et al.*, 1988; BAKER & SANTER, 1989; BROOKES & COSTA, 1990; LLEWELLYN-SMITH *et al.*, 1993; YOUNG *et al.*, 1993; BOR-SENG-SHU *et al.*, 1994; MOLINARI *et al.*, 1994; NATALI & MIRANDA-NETO, 1996; LEITE-MELO *et al.*, 1997; SANTANA *et al.*, 1997).

Segundo RASH & THOMAS (1962), FURNESS & COSTA (1980) e STERNINI (1988), os neurônios do plexo mioentérico possuem morfologia, tamanho e número que variam em diferentes regiões do tubo digestório e entre as diversas espécies animais.

Contudo, apesar da diversidade e quantidade de dados presentes na literatura sobre o plexo mioentérico, pouco se conhece sobre a morfologia e a dimensão deste plexo em peixes.

A semelhança das demais espécies animais, na estratigrafia do trato gastrointestinal dos peixes, em geral, é mencionada a presença do plexo mioentérico. No intestino da truta (*Salmo trutta*), BURNSTOCK (1959) descreveu três tipos de neurônios, relatou a existência de 170 neurônios/mm<sup>2</sup> de intestino, sendo a proporção de neurônios pequenos e grandes de 20:1 em todas as regiões do intestino daquele peixe.

Em *Pimelodus maculatus*, SOUZA *et al.* (1982) constataram a presença de 91.142, 93.133 e 82.857 neurônios mioentéricos/cm<sup>2</sup> no duodeno, íleo e reto, respectivamente, sem a formação de gânglios verdadeiros.

No segmento intestinal posterior da carpa *Cyprinus carpio*, STABILLE *et al.* (1998) constataram a presença de 76.792 neurônios/cm<sup>2</sup> entre os quais predominaram neurônios de tamanhos pequenos e médios. No bulbo intestinal, nos segmentos intestinais anterior e médio do mesmo peixe, GERMANO *et al.* (2000), STABILLE *et al.* (1999) e STABILLE *et al.* (2000) respectivamente, descreveram e quantificaram neurônios do plexo mioentérico ressaltando a presença de neurônios isolados e de gânglios esparsos envolvidos por feixes de fibras colágenas. Mensuração de neurônios mioentéricos NADH-diaforase positivos de *Cyprinus carpio* também foram realizadas por GABRIEL *et al.* (1988).

Conscientes da importância filogenética dos peixes na escala zoológica e das funções do plexo mioentérico nos processos digestivos, realizamos um estudo dos neurônios mioentéricos do segmento intestinal médio do *Piaractus*

*mesopotamicus*, visando determinar as características morfométrica e quantitativa dos referidos neurônios nesta espécie de peixe.

### Material e Método

Foram utilizados sete exemplares adultos de *Piaractus mesopotamicus*, coletados nas represas do Pesqueiro do Pacu, município de Iguaraçu-Pr. Os peixes foram transportados vivos ao laboratório, acondicionados em caixas plásticas contendo água da represa e aerador.

Após anestesia com benzocaína (50 ppm), os animais foram sacrificados por destruição da medula espinhal e, por meio de incisão ventral, foi obtido o segmento intestinal médio de cada peixe.

As amostras oriundas de dois peixes foram lavadas com solução fisiológica, fixadas em solução de formol neutro a 10% e submetidas ao tratamento de rotina para obtenção de cortes histológicos transversais de 6 e 12 µm de espessura. As secções foram coradas pelos métodos de Azan, hematoxilina-eosina e Van Gieson, para evidenciar, ao microscópio de luz, a localização do plexo mioentérico e a estratigrafia da parede intestinal.

Os segmentos intestinais obtidos dos demais animais foram lavados, distendidos e fixados em uma solução composta por formaldeído, ácido acético glacial e cloreto de sódio (BARBOSA, 1978). Posteriormente, as amostras foram microdissecadas ao microscópio estereoscópico para retirada da túnica mucosa e da tela submucosa, com preservação das túnicas muscular e serosa. Os preparados de membrana assim obtidos foram corados pelo método de Giemsa (BARBOSA, 1978) e submetidos à desidratação, diafanização e montagem entre lâmina e lamínula.

### Análise morfométrica

Com auxílio de um microscópio de luz Olympus CBB, equipado com a objetiva de 40X e com disco micrometrado acoplado à ocular WF 10X, foi mensurado o corpo celular de 250 neurônios por preparado de membrana, perfazendo o total de 1.250 neurônios.

Para cada neurônio obteve-se a medida do maior eixo longitudinal e do maior eixo transversal do corpo celular (Figura 1). Também para cada neurônio, os valores obtidos na referidas mensurações foram somados. Posteriormente, foi calculada a média e o respectivo desvio padrão. Este procedimento permitiu estabelecer intervalo de valores para a classificação dos neurônios, de acordo com o tamanho, em grandes, médios e pequenos.

Neurônios cuja soma das dimensões representou um valor pertencente ao intervalo resultante da média ± o desvio padrão foram classificados como médios. Aqueles com dimensões superiores e inferiores ao referido intervalo foram classificados como neurônios grandes e pequenos, respectivamente.

### Análise quantitativa

Com auxílio de um microscópio de luz Olympus CBB, objetiva 40X e ocular WF 10X, foram contados, pelo método de amostragem, os neurônios presentes nos preparados de membrana.

Cada preparado de membrana foi dividido em quatro quadrantes de igual tamanho. Em cada quadrante foram escolhidos, ao acaso, 10 campos do microscópio, perfazendo um total de 40 campos. Foram contados os neurônios de cada campo, considerando os meios neurônios de um campo e desprezando os do outro, sucessivamente.

A área do campo do microscópio utilizado foi 0,173 mm<sup>2</sup>. Com os valores obtidos nas contagens e conhecendo-se a área do campo, foi calculado o número médio de neurônios/cm<sup>2</sup> de segmento intestinal e respectivo desvio padrão.

### Documentação fotográfica

Os cortes histológicos e os preparados de membrana foram microfotografados para a documentação do trabalho utilizando o fotomicroscópio Olympus BX50 equipado com uma câmara PM 10AK.

### Resultados

Na análise, ao microscópio de luz, dos cortes histológicos do segmento intestinal médio de *Piaractus mesopotamicus*, constatamos que o referido segmento

apresentou túnica mucosa, tela submucosa, e as túnicas muscular e serosa (Figura 2).

O plexo mioentérico foi localizado entre as camadas longitudinal e circular da túnica muscular, estendendo-se por toda a circunferência da parede intestinal (Figuras 2, 3 e 4). Em algumas regiões do segmento intestinal, mas não por toda a sua circunferência, observamos também células nervosas localizadas entre as fibras da camada muscular circular (Figura 5).

O plexo mioentérico apresentou-se envolvido por feixe de fibras colágenas (Figuras 4 e 5).

Nos preparados de membrana, os neurônios do plexo mioentérico se dispuseram de modo isolado sem distribuição uniforme e, às vezes, formando pequenos gânglios dispersos entre os feixes musculares contendo duas ou mais células nervosas (Figura 6).

Os neurônios variaram quanto ao tamanho do corpo celular.

A soma da mensuração dos maiores eixos longitudinal e transversal do corpo celular dos neurônios variou entre 7,8 a 52 µm, com média de 21,98 µm e desvio padrão de 6,37 µm. Os neurônios pequenos mediram de 7,8 µm a 15,6 µm, os médios variaram entre 15,7 µm a 28,35 µm e o tamanho do corpo celular dos neurônios grandes variou entre 28,36 µm a 52 µm (Figura 6). A incidência de neurônios pequenos, médios e grandes encontra-se apresentada na Tabela 1.

**Tabela 1** - Frequência relativa de neurônios pequenos, médios e grandes no plexo mioentérico do segmento intestinal médio do *Piaractus mesopotamicus*.

Tamanho do neurônio	Frequência	Frequência Relativa (%)
Pequeno (7,8 a 15,60 µm)	285	22,8
Médio (15,61 a 28,35 µm)	660	52,8
Grande (28,36 a 52 µm)	305	24,4
<b>TOTAL</b>	<b>1250</b>	<b>100</b>

Paralelamente aos procedimentos de mensuração, observamos neurônios com citoplasma corados com diferentes intensidades, núcleos em posição central e excêntrica e neurônios contendo um ou mais nucléolos.

A contagem de células pelo método de amostragem

revelou a presença média de 1.294 neurônios em uma área intestinal de 6,92 mm<sup>2</sup>, representando a densidade média de 18.699 neurônios/cm<sup>2</sup> de segmento intestinal (Tabela 2).

**Tabela 2** - Frequência de neurônios do plexo mioentérico encontrados em 6,92 mm<sup>2</sup> de preparados de membrana do segmento intestinal médio de *Piaractus mesopotamicus*.

Preparado de membrana	Número de Neurônios ± Desvio padrão
Peixe 1	1385 ± 10,30
Peixe 2	1287 ± 11,10
Peixe 3	1469 ± 12,78
Peixe 4	1258 ± 8,10
Peixe 5	1071 ± 7,99
<b>Média</b>	<b>1294 ± 149,98</b>

### Discussão

A presença do plexo mioentérico entre as camadas longitudinal e circular da túnica muscular do segmento intestinal observada no *Piaractus mesopotamicus* aproxima-se do mencionado por outros autores em outras espécies de peixes (SOUZA *et al.*, 1982; STABILLE *et al.*, 1998, 1999 e 2000; GERMANO, *et al.*, 2000) e em outras espécies animais como, por exemplo, gato, cobaia, pato e rato (LEAMING & CAUNA, 1961; GABELLA, 1990; LLEWELLYN-SMITH *et al.*, 1993; MOLINARI *et al.*, 1994; NATALI & MIRANDA-NETO, 1996; LEITE-MELLO *et al.*, 1997).

GABELLA (1990), LEITE-MELO *et al.* (1997) e MOLINARI *et al.* (1994) mencionaram, respectivamente no intestino de ratos e no estômago de pato, que o plexo mioentérico pode ser encontrado entre os feixes circulares da túnica muscular. No segmento intestinal médio de *Piaractus mesopotamicus*, verificamos localização semelhante. Gânglios foram observados em algumas regiões da camada circular, porém não distribuídos por toda a circunferência do segmento intestinal. Ressaltamos que no trato gastrointestinal, de modo geral, FURNESS & COSTA (1980) mencionaram a presença de um plexo nervoso profundo, contendo poucos ou nenhum gânglio, com fibras nervosas projetadas entre a camada circular da túnica muscular, a túnica mucosa e o plexo mioentérico.

A presença de gânglios mioentéricos contendo número variado de neurônios, assim como neurônios isolados entre os feixes musculares, foi descrita por STABILLE *et al.* (1998, 1999 e 2000) e por GERMANO *et al.* (2000) em diferentes segmentos intestinais de *Cyprinus carpio*. Também em *Salmo trutta*, BURNSTOCK (1959) relatou a presença de grupamentos de dois ou três neurônios no plexo mioentérico. Segundo este autor, devido ao pequeno número de neurônios, estes grupamentos não podem ser considerados gânglios verdadeiros. Contudo, GABELLA (1971) descreveu, em ratos, gânglios mioentéricos contendo poucos neurônios e com dezenas deles. Já, em *Pimelodus maculatus*, SOUZA *et al.* (1982) afirmaram que as células nervosas do plexo mioentérico não formam gânglios e não apresentam distribuição uniforme, ressaltando que a falta de uniformidade foi representada pela presença de maior número de neurônios em determinados campos microscópicos e de menor número em outros.

Em *Piaractus mesopotamicus* observamos, com pouca frequência, entre os neurônios isolados, gânglios pequenos e de localização esparsa, sem a formação, contudo, da rede ganglionada característica de outras espécies animais. Este fato nos leva a concordar com a sugestão de SOUZA *et al.* (1982) para os quais a falta de uniformidade na distribuição do plexo mioentérico sugere a tendência para a formação de gânglios ao longo da escala filogenética. Neste aspecto, o arranjo do plexo mioentérico do *Piaractus mesopotamicus* difere do *Cyprinus carpio* no qual, de acordo com as descrições feitas por STABILLE *et al.* (1998, 1999 e 2000) e GERMANO *et al.* (2000), os neurônios formam gânglios verdadeiros.

Semelhantes às observações mencionadas por MOLINARI *et al.* (1994) para o plexo mioentérico do estômago do pato e daquelas de STABILLE *et al.* (1998, 1999 e 2000) para os diferentes segmentos intestinais de *Cyprinus carpio*, encontramos o plexo mioentérico envolvido por feixes de fibras colágenas, conferindo, assim, sustentação e proteção ao plexo.

A variabilidade morfológica dos neurônios mioentéricos no que diz respeito ao tamanho, forma, coloração citoplasmática, posição do núcleo e número de nucléolos observada em *Piaractus mesopotamicus* foi descrita também em *Salmo trutta* por BURNSTOCK (1959), em *Cyprinus carpio* por STABILLE *et al.* (1998, 1999 e 2000) e GERMANO *et al.* (2000) e em outras espécies animais por inúmeros autores, entre eles: Dogiel *apud* FURNESS & COSTA (1899), LEAMING & CAUNA (1961), FURNESS *et al.* (1988) e MOLINARI *et al.* (1994). Estas variações podem ser explicadas uma vez que existem diferenças no conteúdo enzimático e nos tipos de neurotransmissores presentes nos neurônios mioentéricos SMITH *et al.* (1993), bem como diferenças de funções, podendo o plexo apresentar neurônios motores e sensitivos, excitatórios e inibitórios, parassimpático e intrínsecos, com propriedades secretomotoras, vasomotoras e sensitivas (FURNESS & COSTA, 1980; STERNINI, 1988; BAKER & SANTER 1989).

Em relação ao tamanho dos neurônios mioentéricos, em *Salmo trutta*, BURNSTOCK (1959) descreveu vários tipos de neurônios classificando-os de acordo com o diâmetro do corpo celular e com o número de prolongamentos citoplasmáticos. Segundo este autor, entre os neurônios mioentéricos da truta predominam aqueles de tamanho pequeno. Neurônios grandes, com diâmetro variando entre 30 a 70  $\mu\text{m}$ , são encontrados no estômago.

SOUZA *et al.* (1982) mencionaram que embora neurônios mioentéricos grandes fortemente corados fossem observados na junção gastroduodenal de *Pimelodus maculatus* a maioria é de tamanho pequeno no trato gastrointestinal como um todo.

No segmento intestinal médio de *Piaractus mesopotamicus*, contudo, o plexo mioentérico mostrou-se constituído por neurônios pequenos, médios e grandes, com predominância do tamanho médio. Neurônios de tamanhos pequeno, médio e grande também foram descritos nos segmentos intestinais de *Cyprinus carpio*, sendo que no segmento intestinal posterior deste peixe predominaram neurônios de tamanhos médio e pequeno (STABILLE *et al.*, 1998) e, nos demais segmentos, neurônios médios (STABILLE *et al.*, 1999 e 2000; GERMANO *et al.*, 2000) como em nossas constatações.

A metodologia utilizada na mensuração dos neurônios mioentéricos do *Piaractus mesopotamicus* foi semelhante aquela utilizada por STABILLE *et al.* (1998, 1999 e 2000) e GERMANO *et al.* (2000) em *Cyprinus carpio*. Com isso, ao compararmos as dimensões do corpo celular dos neurônios mioentéricos entre as duas espécies de peixes,

percebemos, que de modo geral, os neurônios em *Piaractus mesopotamicus* apresentaram corpos celulares menores do que os de *Cyprinus carpio*. A soma dos maiores eixos longitudinal e transversal do corpo celular dos neurônios de tamanho médio do segmento intestinal médio de *Piaractus mesopotamicus*, por exemplo, variou entre 15,61 a 28, 35  $\mu\text{m}$  e, no mesmo segmento de *Cyprinus carpio*, STABILLE *et al.* (2000) mencionam que a referida mensuração variou entre 26,69 a 43,50  $\mu\text{m}$ . Contudo, esta comparação não nos parece adequada uma vez que se tratam de peixes de espécies diferentes, com dimensões e biologia também diferentes, embora com hábito alimentar semelhante, ambos são omnívoros.

A variabilidade do plexo mioentérico não é restrita apenas aos seus aspectos morfológicos, mas é extensiva, também, à quantidade de seus neurônios. No segmento intestinal médio de *Piaractus mesopotamicus*, constatamos a presença média de 18.699 neurônios/cm<sup>2</sup>. No bulbo intestinal e nos segmentos intestinais posterior, anterior e médio de *Cyprinus carpio*, GERMANO *et al.* (2000), STABILLE *et al.* (1998, 1999 e 2000) mencionaram a presença de 29.479, 76.792 e 40.578 neurônios/cm<sup>2</sup> de cada segmento, respectivamente. No duodeno de *Pimelodus maculatus*, SOUZA *et al.* (1982) encontraram 91.142 neurônios/cm<sup>2</sup> e BURNSTOCK (1959) observou 17.000 neurônios/cm<sup>2</sup> no duodeno de *Salmo trutta*.

A variação na quantidade de neurônios no plexo mioentérico é explicada, por um lado, pelo fato de que o tamanho e o peso do animal bem como a extensão e o diâmetro do trato gastrointestinal e a espessura da túnica muscular são, segundo GABELLA (1990), fatores determinantes do número de neurônios presentes no plexo mioentérico. De fato, as espécies de peixes pesquisadas por BURNSTOCK (1959), SOUZA *et al.* (1982), STABILLE *et al.* (1998, 1999 e 2000) e GERMANO *et al.* (2000) e o *Piaractus mesopotamicus* diferem entre si quanto aos parâmetros citados. *Piaractus mesopotamicus* tem tamanho e peso menores do que *Cyprinus carpio* e maior do que *Salmo trutta*. Além disso, deve ser considerado que, em função de seus diferentes hábitos alimentares, os peixes apresentam inúmeras adequações morfológicas no aparelho digestório o que, certamente, influencia as características biológicas de cada espécie (LUENGO, 1965; NIKOLKAYA & VERIGINA, 1974; HOFER, 1988; VERIGINA, 1990). *Salmo trutta* é carnívoro, *Pimelodus maculatus* é onívoro com forte tendência a piscívoro, *Cyprinus carpio* e *Piaractus mesopotamicus* são também onívoros. Nos carnívoros, o trato gastrointestinal é curto (HOFER, 1982). Em *Pimelodus maculatus*, o trato gastrointestinal assemelha-se ao dos carnívoros generalistas e o intestino pode medir 18 cm de comprimento (LOLIS & ANDRIAN, 1996). Já, em outros onívoros como *Cyprinus carpio* e *Piaractus mesopotamicus*, como o alimento pode conter alta proporção de material indigestível, o trato é longo para aumentar o tempo de passagem o que facilitaria a digestão (HOFER, 1982). Além disso, *Cyprinus carpio* não possui estômago e nem cecos gástricos dificultando mais ainda a

digestão dos alimentos (JUNGER *et al.*, 1989). A ausência das referidas estruturas é compensada, no entanto, com um intestino muito longo. Segundo VERIGINA (1990) e HOFER (1982), o intestino de *Cyprinus carpio* pode atingir 2,5 m de comprimento o que não ocorre com *Piaractus mesopotamicus* que apresenta estômago e cecos gástricos.

Portanto, considerando que os peixes representam uma grande ordem, dada a quantidade de espécies existentes, e considerando também a importância filogenética desses animais, acreditamos que estudos semelhantes devam ser desenvolvidos com outras espécies de peixes no intuito de colaborar para o melhor conhecimento do plexo mioentérico em todos os seus aspectos.

### Conclusões

Sobre o plexo mioentérico do segmento intestinal médio de *Piaractus mesopotamicus* pode-se concluir que ele está localizado entre as camadas longitudinal e circular da túnica muscular; é constituído, em média, por 18.699 neurônios/cm<sup>2</sup> de segmento intestinal; e que possui neurônios isolados de tamanho variado, predominando aqueles de tamanho médio.

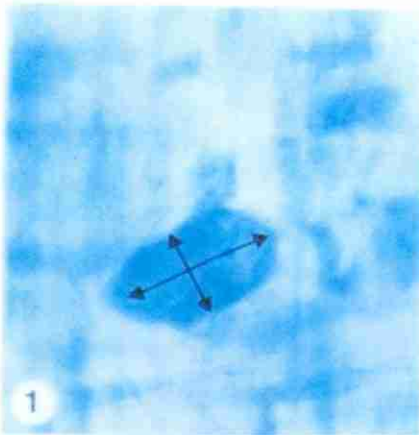
### Referências

- BAKER, D.M.; SANTER, R.M. Image analysis of the sympathetic innervation of the myenteric plexus in the small intestine of mammalian species. *Comp. Biochem. Physiol.*, 94c(2):527-531, 1989.
- BARBOSA, A.J.A. Técnica histológica para gânglios nervosos intramurais em preparados espessos. *Rev. Bras. Pesq. Med. Biol.*, 11(2-3):95-97, 1978.
- BARBOSA, A.J.A.; TAFURI, W.L. Ganglion cell number in hypertrophic colon above experimental stenosis. *Brazilian J. Med. Biol. Res.*, 16: 165-169, 1983.
- BOR-SENG-SHU, E., et al. Myenteric neurons of the mouse small intestine. Morphometry and acetylcholinesterase activity. *Brazilian J. Med. Biol. Res.*, 27: 101-108, 1994.
- BROOKES, S.J.H.; COSTA, M. Identification of enteric motor neurones which innervate the circular muscle of the guinea pig small intestine. *Neurosci. Letters*, 118:227-230, 1990.
- BURNSTOCK, G. The innervation of the gut of the Brown trout (*Salmo trutta*). *Q. Jl. Microsc. Sci.*, 100:199-220, 1959.
- FILOGAMO, G.; VIGLIANI, F. Ricerche sperimentali sulla correlazione e grandezza e numero delle cellule gangliari del plesso mioenterico (di Auerbach) nel cane. *Riv. Patol. Nerv. Ment.*, 75:441-72, 1954.
- FURNESS, J.B.; COSTA, M. Types of nerves in the enteric nervous system. *Neurosci.*, 5:1-20, 1980.
- FURNESS, J.B.; COSTA, M. *The enteric nervous system*. Edinburg: Churchill Livingstone, 1987. p. 27-33.
- FURNESS, J.B.; BORNSTEIN, J.C.; TRUSSEL, D.C. Shapes of nerve cells in the myenteric plexus of the guinea-pig small intestine revealed by intracellular injection of dye. *Cell Tissue Res.*, 254:561-571, 1988.

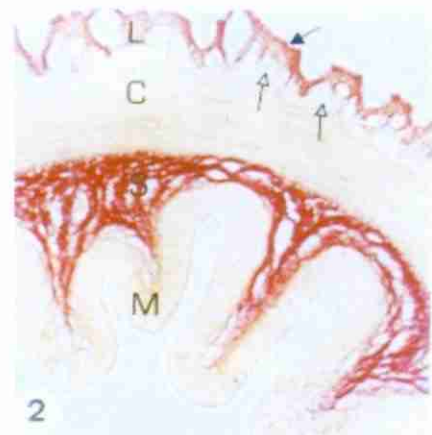
- GABELLA, G. Neuron size and number in the myenteric plexus of the newborn and adult rat. *J. Anat.*, 109(1):81-95, 1971.
- GABELLA, G. On the plasticity of form and structure of enteric ganglia. *J. Autonomic Nerv. System*, 30:559-566, 1990.
- GABRIEL, R., *et al.* Visualization of neurons by NADH-Diaphorase staining in the myenteric plexus of some invertebrate and vertebrate species. *Z. mikrosk. Anat. Forsc.*, 102(5):769-784, 1988.
- GERMANO, R.M., *et al.* Morphological and quantitative analysis of myenteric plexus neurons of intestinal bulb of *Cyprinus carpio* (Linnaeus, 1758) (Osteichthyes, Cyprinidae). *Acta Scientiarum*, 22(2):561-565, 2000.
- HOFER, R. Protein digestion and proteolytic activity in the digestive tract of an omnivorous cyprinid. *Comp. Biochem. Physiol.*, 72A:55-63, 1982.
- HOFER, R. Morphological adaptation of the digestive tract of tropical cyprinids and cichlids to diet. *J. Fish. Biol.*, 33:399-408, 1988.
- IRWIN, D.A. The anatomy of Auerbach's plexus. *Am. J. Anat.*, 59(1):141-165, 1931.
- JUNGER, H.; KOTRSCHAL, K.; GOLDSCHMID, A. Comparative morphology and ecomorphology of the gut in European cyprinids (Teleostei). *J. Fish Biol.*, 34:315-326, 1989.
- JUNQUEIRA, L.C.U.; TAFURI, W.L.; TAFURI, C.P. Quantitative and cytochemical studies on the intestinal plexuses of the guinea-pig. *Exp. Cell Res.*, 5:568-572, 1958.
- LEAMING, D.; CAUNA, N.A. A qualitative and quantitative study of the myenteric plexus of the intestine of the cat. *J. Anat.*, 95(2):160-169, 1961.
- LEITE-MELLO, E.V.S.; STABILLE, S.R.; MIRANDA-NETO, M.H. Effect of maternal protein deprivation on morphological and quantitative aspects of the myenteric plexus neurons of proximal colon in rats. *Arq. Neuropsiquiatr.*, 55:106-113, 1997.
- LIMA, J.A.F. *Análise global em Mato Grosso 1980*. Instituto de Pesquisa e Desenvolvimento Pesqueiro do Brasil/PDP. Sub-projeto: Administração de Recursos Pesqueiros. Relatório Março/1981.
- LLEWELLYN-SMITH, I.J., *et al.* Structure of the tertiary component of the myenteric plexus in the guinea-pig small intestine. *Cell Tissue Res.*, 272:509-516, 1993.
- LOLIS, A.A.; ANDRIAN, I.F. Alimentação de *Pimelodus maculatus* Lacépède, 1803 (Siluriformes, Pimelodae), na planície de inundação do alto rio Paraná, Brasil. *B. Inst. Pesca*, 23(único):187-201, 1996.
- LUENGO, J.A. La longitud del tubo digestivo de *Prochilodus reticulatus* y *Serrasalmus nattereri* en relación con sus hábitos alimentarios (PIESCES). *Physis*, 25(70):371-373, 1965.
- MASLENNIKOVA, L.D. On the relation between the motor function of the intestine and the gradient of its nervous elements. *Bull. Exp. Biol. Med.*, 82:972-976, 1962.
- MATSUO, H. A contribution on the anatomy of Auerbach's plexus. *Jpn. J. Med. Sci. Anat.*, 4:417-428, 1934.
- MENDONÇA, J.Q.J. Reprodução induzida em *Colossoma mitrei*. In: III SIMPÓSIO BRASILEIRO DE AQUICULTURA, 1984. São Carlos: Universidade Estadual Paulista de São Carlos. *Anais...*São Carlos, 1984. P.76.
- MOLINARI, S.L., *et al.* Estudo morfológico do plexo mientérico do estômago glandular do pato (*Anas sp.*). *Unimar*, 16(2): 419-426, 1994.
- NATALI, M.R.M.; MIRANDA-NETO, M.H. Effects of maternal protein undernutrition on neurons of the myenteric plexus of duodenum of rats. *Arq. Neuropsiquiatr.*, 54(2):273-279, 1996.
- NIKOLKAYA, N.G.; VERIGINA, I.A. Peculiarities of structure of feeding and digestive organs in the three flatfish species of the white sea associated with the nature food consumed by them. *Vopr. Iktiologii*, 14:117-128, 1974.
- RASH, R.M.; THOMAS, M.D. The intrinsic innervation of the gastroesophageal and pyloro-duodenal junctions. *J. Anat.*, 96:389-396, 1962.
- ROMAGOSA, E. *Mudanças morfológicas (microscopia de luz e eletrônica) das gônadas de pacu *Piaractus mesopotamicus* (Holmberg, 1887) durante o ciclo reprodutivo, em condições de confinamento*. Rio Claro: UNESP, 1991. 177p. Dissertação (Mestrado em Zoologia) Universidade Estadual Paulista, 1991.
- SANT'ANA, D.M.G., *et al.* Neuron number in the myenteric plexus of the ascending colon of rats. *Arq. Neuropsiquiatr.*, 55(3-A):460-465, 1997.
- SOUZA, R.R., *et al.* Myenteric plexus in a fresh water teleost intestine. I. quantitative study of nerve cells. *Anat. Anz.*, 152:359-362, 1982.
- STABILLE, S.R.; LIMA, M.A. de; GERMANO, R.M. Morphoquantitative characteristics of myenteric neurons of the terminal segment of the intestine of *Cyprinus carpio* (Linnaeus, 1758) (Osteichthyes, Cyprinidae). *Acta Scientiarum*, 20(2):217-220, 1998.
- STABILLE, S.R.; MIZUNO, M.S.; GERMANO, R.M. Morphological and quantitative aspects of the myenteric plexus of the anterior intestinal segment of the carp *Cyprinus carpio* (Linnaeus, 1758) (Osteichthyes, Cyprinidae). *Braz. J. morphol. Sci.*, 16(1):39-44, 1999.
- STABILLE, S.R., *et al.* Considerações morfológicas e quantitativas sobre os neurônios do plexo mientérico do segmento intestinal médio da carpa *Cyprinus carpio* (Linnaeus, 1758). *Arq. Ciênc. Saúde Unipar*, 4(3):221-227, 2000.
- STERNINI, C. Structural and chemical organization of the myenteric plexus. *Ann. Rev. Physiol.*, 50:81-93, 1988.
- TAFURI, W.L. Il plesso di Auerbach (mioenterico) nella cavia. II. Studio morfologico e istochimico. *Istoch. Norm. Patol.*, 4:1-18, 1958.
- VERIGINA, I.A. Morphology of the digestive system of some Loaches. *Voprosy Ikht.*, 30(2):246-254, 1990.
- YOUNG, H.M., *et al.* Total numbers of neurons in myenteric ganglia of guinea-pig small intestine. *Cell Tissue Res.*, 272:97-200, 1993.

Recebido em: 09/04/2002

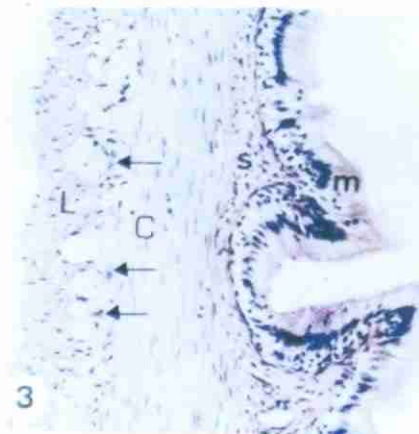
Aceito em: 25/10/2002



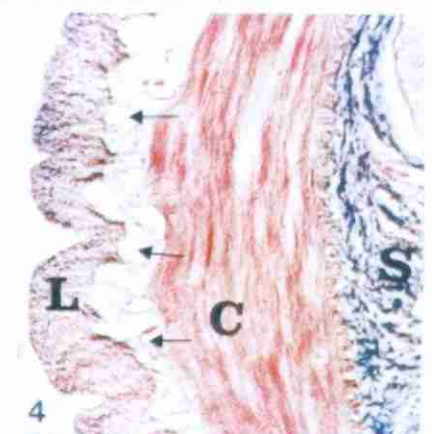
**Figura 1** - Preparado de membrana do segmento intestinal médio de *Piaractus mesopotamicus* evidenciando o maior eixo transversal (seta) e o maior eixo longitudinal (seta) do pericário de um neurônio do plexo mioentérico. Giemsa, 1520X.



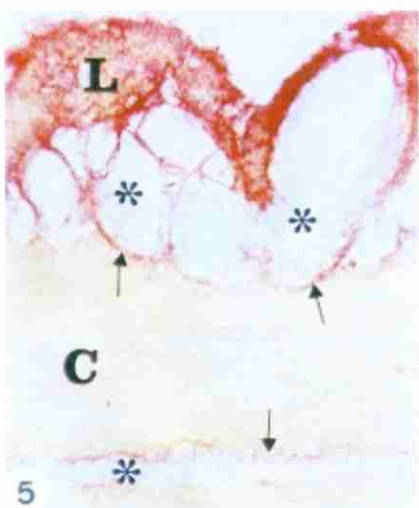
**Figura 2** - Corte transversal do segmento intestinal médio de *Piaractus mesopotamicus* evidenciando o plexo mioentérico (setas claras) localizado entre os estratos longitudinal (L) e circular (C) da túnica muscular. Túnica serosa (seta escura), tela submucosa (S) e túnica mucosa (M). Van Gieson, 103,3X.



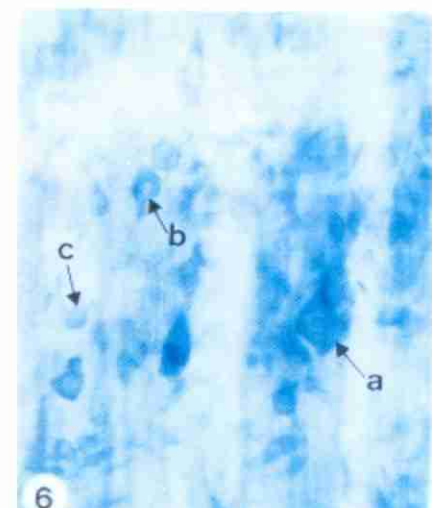
**Figura 3** - Corte transversal do segmento intestinal médio de *Piaractus mesopotamicus* evidenciando o plexo mioentérico (setas) localizado entre os estratos longitudinal (L) e circular (C) da túnica muscular. Tela submucosa (s) e túnica mucosa (m). HE, 208,01X.



**Figura 4** - Corte transversal do segmento intestinal médio de *Piaractus mesopotamicus* evidenciando o plexo mioentérico (setas) circundado por feixes de fibras colágenas e localizado entre os estratos longitudinal (L) e circular (C) da túnica muscular. Tela submucosa (S). Azan, 208,01X.



**Figura 5** - Corte transversal do segmento intestinal médio de *Piaractus mesopotamicus* evidenciando o plexo mioentérico (\*) circundado por feixes de fibras colágenas (setas) localizado entre os estratos longitudinal (L) e circular (C) da túnica muscular e entre os feixes da túnica muscular. Van Gieson, 545,4X.



**Figura 6** - Preparado de membrana do segmento intestinal médio de *Piaractus mesopotamicus* evidenciando neurônios mioenté ricos em neurônios isolados. Observar neurônios de tamanhos grande (a), médio (b) e pequeno (c). Giemsa, 812,8X.