

## ESTUDO MORFOMÉTRICO DO EPITÉLIO EPIDIDIMÁRIO DE RATOS APÓS VASECTOMIA

Silvana Regina de Melo\*  
Jacqueline Nelissis Zanoni\*  
Daniela de Almeida Brito\*\*

MELO, S.R.; ZANONI, J.N.; BRITO, D.A. Estudo morfométrico do epitélio epididimário de ratos após vasectomia. *Arq. Ciênc. Saúde Unipar*, 7(1): 17-20, 2003.

**RESUMO:** O presente trabalho teve por objetivo verificar as prováveis alterações morfológicas e morfométricas do epitélio epididimário de ratos após vasectomia. Foram utilizados 10 ratos da variedade Wistar, separados em dois grupos, controle e vasectomizado. A análise morfológica e morfométrica foi realizada em seções histológicas coradas em H.E. Verificou-se que dois meses após vasectomia não houve alterações morfológicas aparentes e diminuição significativa da altura do epitélio epididimário.

**PALAVRAS-CHAVE:** epidídimo; ratos; vasectomia.

### MORPHOMETRIC STUDY OF THE EPIDIDYMAL EPITHELIUM OF RATS AFTER VASECTOMY

MELO, S.R.; ZANONI, J.N.; BRITO, D.A. Morphometric study of epididymal epithelium of rats after vasectomy. *Arq. Ciênc. Saúde Unipar*, 7(1): 17-20, 2003.

**ABSTRACT:** The present work had the purpose of verifying possible morphologic and morphometric changes of the epididymal epithelium of rats after vasectomy. Ten Wistar rats were allotted to either control or vasectomized group. The morphologic and morphometric analysis was carried out in histological sections stained with HE. Two months after vasectomy it was verified that there were no apparent morphologic changes and significant decrease on the height of the epididymal epithelium.

**KEY WORDS:** epididymis; rats; vasectomy.

#### Introdução

Em vários países a vasectomia tornou-se um importante método de planejamento familiar. Nos Estados Unidos é utilizado aproximadamente por 500.000 homens a cada ano (HAWS *et al*, 1998). Juntamente com a popularidade da vasectomia, cresceram as pesquisas nesta área. No entanto, há conflito de resultados, que podem ser atribuídos a diversos fatores como: diferentes técnicas utilizadas para esterilização, o tempo decorrido após a cirurgia e os métodos quantitativos utilizados (MELO, 1999).

Entre os estudos que relatam alterações morfológicas, ultra-estruturais e imunológicas; destacamos os trabalhos de GUPTA *et al*, (1975); MILLER *et al*, (1984); FLICKINGER *et al*, (1990); MELO *et al*, (1997); AYDOS *et al*, (1998).

O epidídimo representa o meio para estocagem, maturação e habilitação de fertilização dos espermatozoides (ORSI *et al*, 1981; ARRIGHI *et al*, 1993). Após a vasectomia a atividade espermatogênica não é interrompida (SMITH, 1962; GLOVER, 1969; FLICKINGER, 1972; NEAVES, 1975) e os espermatozoides são retidos no epidídimo, provocando a alteração da função deste órgão, ou seja, de eliminar os espermatozoides armazenados. Há alterações no sistema de ductos, como por exemplo, a expansão do ducto epididimário, a degradação e fagocitose dos espermatozoides (ALEXANDER, 1973; FLICKINGER 1982).

Alterações morfológicas podem estar associadas a

alterações funcionais. Este trabalho tem como objetivo investigar as prováveis alterações morfológicas e morfométricas do epitélio epididimário de ratos após vasectomia.

#### Material e Método

A presente investigação foi realizada utilizando-se o epidídimo de 10 ratos, machos (variedade Wistar), com 4 meses de idade divididos em 2 grupos (com 5 animais em cada grupo). Todos os animais foram anestesiados com hidrato de cloral (10%) para o procedimento cirúrgico. Cinco animais foram submetidos à vasectomia bilateral, via cavidade abdominal. O ducto deferente foi ligado em dois pontos diferentes próximos à base da bexiga e seccionado por meio de dois cortes entre os locais ligados, resultando em um pequeno fragmento de ducto que foi desprezado. Para as ligaduras dos cotos deferentes e sutura da parede abdominal foram utilizados fio- catgut (esterilizado). No local das suturas, realizam-se curativos com PVPI (polivinil pirrolidona iodo). Estes animais foram denominados vasectomizados. O mesmo procedimento foi realizado nos outros animais, exceto que o ducto deferente não foi ligado nem seccionado. Estes animais foram denominados controles.

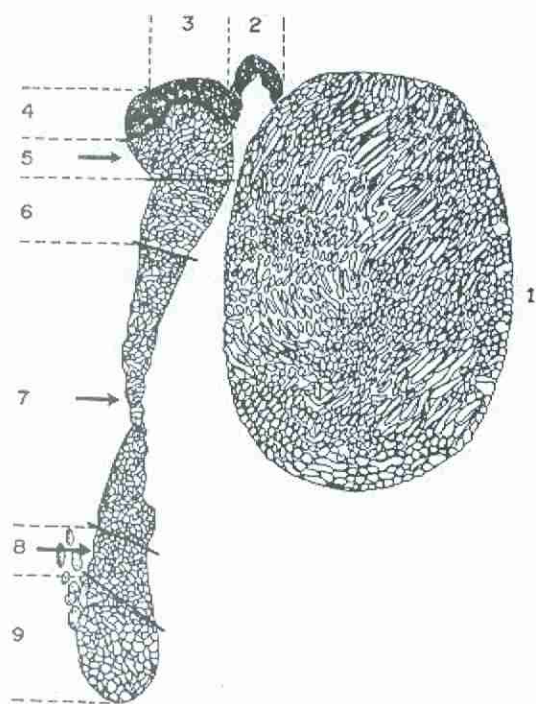
Durante o período pré e pós-operatório os animais foram mantidos em biotério com temperatura (24 ± 22) com

\*Docente do Departamento de Ciências Morfofisiológicas, Universidade Estadual de Maringá, Maringá, Paraná.

\*\* Acadêmica do Curso de Zootecnia da Universidade Estadual de Maringá.

**Endereço:** Silvana Regina de Melo. Departamento de Ciências Morfofisiológicas - UEM. Av. Colombo, 5790. Maringá - PR. 87020-900.

fotoperíodo. Receberam dieta sólida (ração Nuvilab®) e água, ambos *ad libitum*. Quando todos os animais completaram 6 meses de idade, foram anestesiados com éter etílico e submetidos à laparotomia abdômino-pélvica. O epidídimo foi seccionado, imerso em solução de Bouin por 24 horas e seccionado de acordo com representação esquemática proposta por HERMO (1995) conforme Figura 1, e utilizados os seguintes segmentos: cabeça proximal, corpo e cauda distal. Os fragmentos foram submetidos à rotina histológica para observação em microscopia de luz. Secções de parafina com 6  $\mu\text{m}$  foram coradas com Hematoxilina-Eosina. Para a quantificação morfométrica utilizou-se a regra de amostra progressiva (para cada animal foram utilizados 5 fragmentos da região estudada, para cada fragmento foram utilizados 5 cortes histológicos e para cada corte foram mensurados 5 campos microscópicos aleatórios). Utilizou-se ocular graduada (10mm/100) acoplada ao microscópio e objetiva de 40X. Utilizou-se como parâmetro para as medições a distância entre a lâmina própria e a superfície luminal do epitélio epididimário. As médias foram comparadas por meio de análise de variância e teste "T" de Student. As análises foram realizadas com o software Prisma 3.0.1. O nível de significância adotado foi de 5%.



**FIGURA 1** - Representação esquemática do testículo (1), ductos eferentes (2) e epidídimo, do rato albino. O epidídimo está subdividido nas zonas histológicas propostas por HERMO (1995), modificado de DYM (1983). Segmento inicial (3), zona intermediária (4), cabeça proximal (5) e distal (6), corpo (7), cauda proximal (8) e distal (9).

### Resultados

Comparando-se os três segmentos epididimários (cabeça proximal, corpo e cauda distal) dos animais controle com os animais vasectomizados verificou-se que os aspectos morfológicos das células epiteliais são semelhantes. O epitélio

é pseudo estratificado colunar ciliado, constituído de células principais (P) alongadas, basais (B) e halo (H) (Figura 2-7). Na célula principal (P), o núcleo ocupa posição basal no citoplasma e apresenta nucléolo evidente, com estereocílios relativamente abundantes. No tecido conjuntivo periductular não evidenciam-se alterações morfológicas entre os animais controle e vasectomizados.

Os resultados da análise morfométrica estão representados na Tabela 1.

Comparando-se animais controles com vasectomizados verifica-se que a altura do epitélio epididimário nas regiões da cabeça proximal, corpo e cauda distal não apresenta alterações morfométricas significativas ( $P > 0,05$ ).

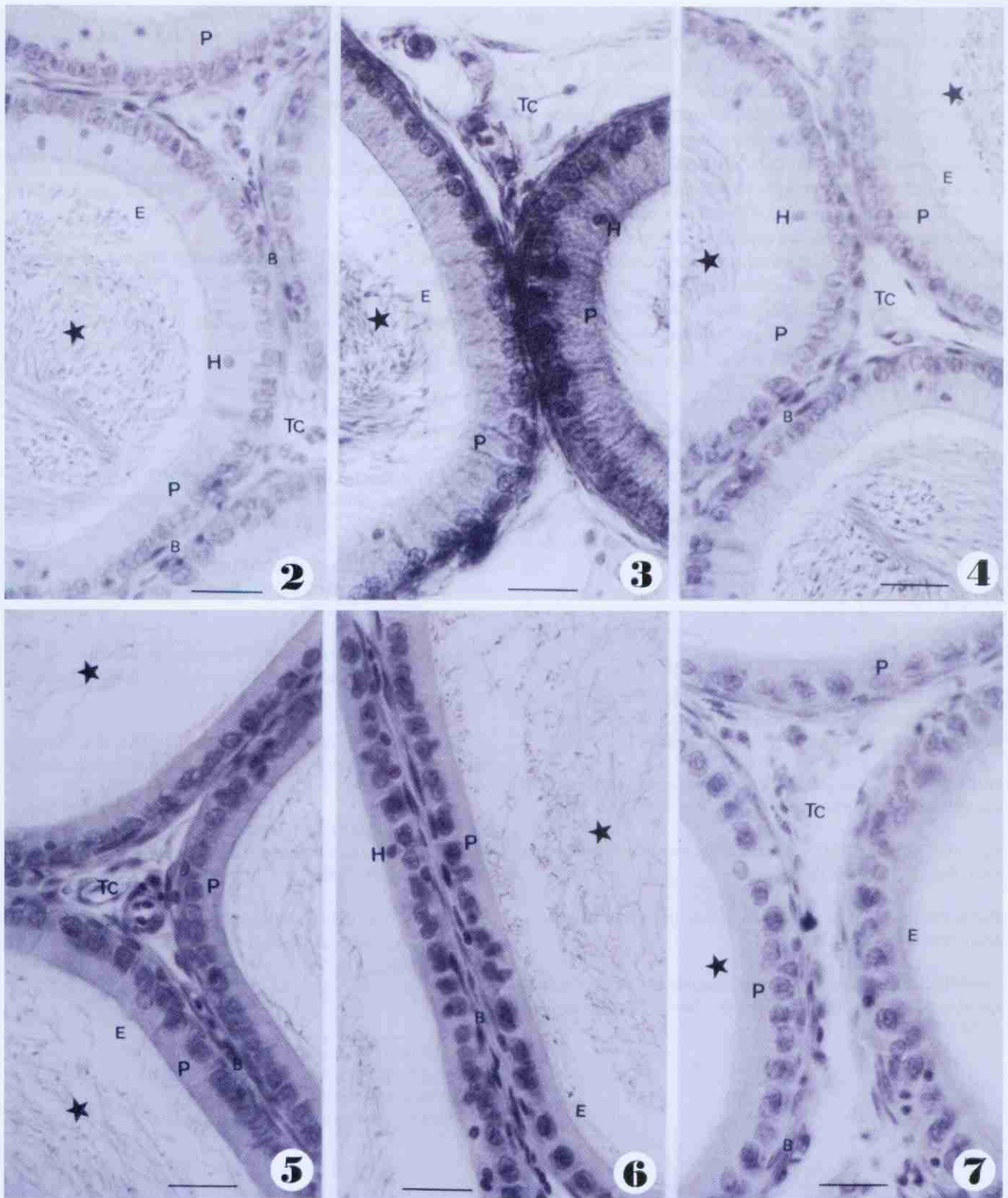
**TABELA 1**- Altura média do epitélio epididimário ( $\mu\text{m}$ ) nos animais estudados. Todos os resultados foram expressos com média  $\pm$ EP. N= 5 ratos por grupo.

Grupos	Regiões epididimárias analisadas		
	Cabeça proximal	Corpo	Cauda distal
Controle	10,37 $\pm$ 0,50	8,71 $\pm$ 0,65	6,8 $\pm$ 0,27
Vasectomizado	11,25 $\pm$ 2,70	7,16 $\pm$ 0,19	6,2 $\pm$ 0,43

### Discussão

Há muitos resultados contraditórios referentes à morfologia dos órgãos reprodutores após vasectomia experimental. Talvez isto ocorra devido a diversos fatores, como a idade em que o animal é vasectomizado, o tempo decorrido após cirurgia para análise deste material, as condições em que são realizadas as cirurgias experimentais, a consideração de animais falsamente operados, a análise subjetiva e quantitativa.

No epidídimo há relatos de alterações morfológicas regressivas após vasectomia no rato (SMITH, 1962), no cachorro (KOTHARI & MISHRA, 1973), carneiro (GOMBE, 1974) e camundongo (SINGH & DOMINIC, 1990). Deve ser considerado que a resposta do organismo à vasectomia está relacionada ao tempo decorrido após a cirurgia. De acordo com MILLER *et al*, (1984), as alterações dos animais vasectomizados a longo prazo excedem em número e grau às de curto prazo. BEDFORD (1976) observou que em 37 semanas após vasectomia, os testículos apresentaram histologia normal, no entanto com 60 semanas 50% evidenciaram atrofia. MILLER *et al*, (1984), comparando ratos vasectomizados com 100 e 300 dias, utilizando o peso como parâmetro, descreveram hipertrofia do epidídimo apenas nos animais analisados a longo prazo. MELO *et al*, (1997) verificaram que o epitélio da glândula de coagulação de ratos vasectomizados com 360 dias apresentaram menor altura comparados com 60, 120 e 180 após cirurgia. Em nossos estudos verificamos diminuição na altura do epitélio epididimário, embora este resultado não tenha sido significativo. Considerando que em nosso experimento o tempo decorrido para análise foi relativamente curto, nossos achados estão de acordo aos de curto prazo descritos por BEDFORD (1976), MILLER *et al*, (1984) e FLICKINGER (1982). A função do epitélio epididimário na eliminação dos espermatozoides foi relatada por ALEXANDER (1973) que verificou em ratos a reabsorção dos espermatozoides, através das células principais do epidídimo, o que foi evidenciado



**FIGURA 2 - 7:** Fotomicrografias do ducto epididimário coradas em H.E. Barra = 25  $\mu$ m. Nas figuras de 2-4 notar região da cabeça proximal, corpo e cauda distal, respectivamente, do grupo controle. Nas figuras de 5-7 observar cabeça proximal, corpo e cauda distal respectivamente do grupo vasectomizado. Notar que entre o grupo controle (Figuras 2-4) e vasectomizado (Figuras 5-7) o epitélio pseudo estratificado colunar ciliado aparentemente não apresenta alterações morfológicas. Observar as células principais (P), basais (B), halo (H), estereocílios (E), tecido conjuntivo periductular (TC) e conteúdo luminal (estrela).

pelo acúmulo de lisossomos e corpos residuais nas células principais enquanto no macaco rhesus vasectomizado a longo tempo a reabsorção está relacionada a presença de

macrófagos encontrados no epidídimo.

Uma vez que a espermatogênese não é interrompida, diversos eventos ocorrem no organismo após a vasectomia a fim de destruir os espermatozóides retidos no sistema de ductos. No entanto, não há conhecimento da seqüência.

Segundo FLICKINGER (1982), os espermatozoides são eliminados através de três vias: formação de granuloma (no seu interior observou-se partes de espermatozoides e células fagocíticas); fagocitose intraluminal (principalmente nos ductos eferentes) e degeneração intraluminal (no lúmen do epidídimo houve a presença de espermatozoides parcialmente desintegrados). De acordo com SHIRAISHI *et al*, (2001) a espermatogênese diminui após vasectomia por apoptose.

Todos estes eventos contribuem para não sobrecarregar as células epididimárias, em especial o sistema imunológico. Porém, a longo prazo é provável que como consequência haja diminuição na função das células epiteliais refletindo na diminuição destas células. Nossos resultados permitem concluir que dois meses após vasectomia não houve alterações morfológicas aparentes e diminuição significativa da altura do epitélio epididimário.

#### Referências Bibliográficas

- ALEXANDER, N.J. Ultrastructural changes in rat epididymis after vasectomy. *Z.Zellforsch.* 136:177-82, 1973.
- ARRIGHI S., ROMANELLO, M.G., DOMENEGHINI, C. Ultrastructure of epididymal epithelium in *Equus caballus*. *Anat. Anz.* 175(1):1-9, 1993.
- AYDOS, K. *et al*. Testicular effects of vasectomy in rats: na ultrastructural and immunohistochemical study. *Urology*, 51: 1051-6, 1998.
- BEDFORD, J.M. Adaptations of male reproductive tract and the fate of spermatozoa following vasectomy in the rabbit, rhesus monkey, hamster and rat. *Biol Reprod.* 14:219-21, 1976.
- FLICKINGER, C.J. *et al*. Early testicular changes after vasectomy and vasovasostomy in Lewis rats. *Anat. Rec.* 227:37-46, 1990.
- FLICKINGER, C.J. The fate of sperm after vasectomy in the hamster. *Anat. Rec.* 202:231-39, 1972.
- FLICKINGER, C.J. Ultrastructure of the rat testis after vasectomy. *Anat. Rec.* 174: 477-94, 1982.
- GOMBE, S. Functional and structural changes in the ram testis and epididymis following ligation of the vas deferens. *East African Med. J.*, 51:734-40, 1974.
- GUPTA, A.S. *et al*. Surgical sterilization by vasectomy its effects on the structure and function of the testis in man. *Br. J. Surg.* 62: 59-62, 1975.
- HAWS, J.M. *et al*. Clinical aspects of vasectomies performed in the united states in 1995. *Urology*, 52:685-91, 1998.
- HERMO, L. Structural features and functions of principal cell of the intermediate zone of the epididymis of adult rats. *Anat. Rec.* 242:515-30, 1995.
- KOTHARI, L.K.; MISHRA, R.K. Effects of bilateral vasectomy on the structure and function of the testes. *Am. J. Surg.* 126:84-88, 1973.
- MELO, S.R. *et al*. Ultrastructural study of the coagulating gland epithelium of the rat (*Rattus norvegicus*) after vasectomy. *Rev. Chil. Anat.* 15(2):159-63, 1997.
- MELO, S.R. Os efeitos locais e sistêmicos da vasectomia. *Arq. Ciênc. Saúde Unipar.* 3(1):39-42, 1999.
- MILLER, R.J.; KILLIAN, G.J.; VASILENKO, P. Effects of long- and short-term vasectomy on structural and functional parameters of the rat. *J. Androl* 5: 381-8, 1984.
- NEAVES, W.B. Biological aspects of vasectomy. In: *Handbook of physiology - Endocrinology*. Washington: American Physiological Society. 1975. p. 383-404.
- ORSI, A.M. *et al*. Histologie régionale de l'épididyme chez l'opossum sudaméricain: étude de microscopie optique. *Anat. Anz.* 150:521-28, 1981.
- SHIRAISHI, K.; NAITO, K.; YOSHIDA, K.I. Impairs spermatogenesis through germ cell apoptosis mediated by the p53-bax pathway in rats. *J. Urology.* 166 (4):1565-71, 2001.
- SINGH, P.; DOMINIC, L. Effects of vasectomy on the testis, epididymis and seminal vesicle of the laboratory mouse. *Eur. Arch. Biol.* 101:345-58, 1990.
- SMITH, G. The effects of ligation of the vasa efferentia and vasectomy on testicular function in the adult rat. *J. Endocrin* 23: 385-99, 1962.

Recebido para publicação em: 05/09/2002.

Received for publication on 05 September 2002.

Aceito para publicação em: 18/09/2003.

Accepted for publication on 18 September 2003.